

## Tavşanlarda Doppler Yöntemi ile Ekokardiyografik Bulguların Değerlendirilmesi\*

Melihat TOKER

SSK Ankara Eğitim Hastanesi, KDC Servisi, Ankara - TÜRKİYE

Vedat SAĞMANLIGİL\*\*

Ankara Üniversitesi, Veteriner Fakültesi, Fizyoloji Anabilim Dalı, Ankara - TÜRKİYE

Geliş Tarihi: 30.04.2001

**Özet:** Araştırmada 20 adet sağlıklı Yeni Zelanda ırkı tavşana ekokardiyografik çalışma uygulandı. Bütün tavşanlara Renkli Doppler ekokardiyografik yöntemle, 5-7,5 mHz'lik transdüserle bakıldı. Çalışmaya alınan tavşanların 2 ile 4. interkostal aralıktan parasternal uzun eksen, parasternal kısa eksen, apikal dört boşluk ve modifiye dört boşluk kesitinden görüntüler elde edildi. Yapılan incelemede tavşan kalbinin anatomisi ve fonksiyonları tek tek incelendi. Bu çalışmada elde edilen değerler kedi ve köpeklerde yapılan araştırmalarla karşılaştırıldığında önemli farklılık gözlenmemiştir. Buna ilaveten sağ ventrikül parametrelerinde görülen değişikliklerin sol ventrikül doluş parametrelerinde değişikliklerle uyum gösterdiği saptanmıştır.

**Anahtar Sözcükler:** Tavşan, Ekokardiyografi, Doppler

### Evaluation of Echocardiographic Findings via Doppler Technique in Rabbits

**Abstract:** In this study, echocardiographic examination was performed on 20 healthy New Zealand rabbits. All rabbits were examined by the color Doppler technique using a 5-7.5 Mhz transducer. Images were obtained from parasternal long axis, parasternal short axis, apical four-chamber and modified four-chamber sections. The anatomy and function of hearts were examined in each rabbit individually. The values obtained were not significantly different from those obtained in dogs and cats. In addition, the changes seen in the right ventricle parameters were consistent with the changes in the left ventricle parameters.

**Key Words:** Rabbit, Echocardiography, Doppler

### Giriş

Uzun yıllardır, kalbin diyastolik fonksiyonları konusuna yoğun ilgi duyulmuş ve çeşitli yöntemlerle diyastolik fonksiyon bozukluğu araştırılmaya çalışılmıştır (1,2). Önceleri kateterizasyon, radyonükleid anjiokardiyografi ve dijitalize "M mode" ekokardiyografi sıkça kullanırken, son yıllarda ise Pulsed Wave (PW) Doppler ekokardiyografi, sağ (RV) ve sol (LV) ventriküle ait sistolik ve diyastolik fonksiyonlarının elde edilerek değerlendirilmesi tercih edilmektedir (3,4).

Renkli Doppler Ekokardiyografi ile yapılan çalışmalar, daha çok kapak yetmezlikleri ve kalp içi şantlar üzerinde yoğunlaştırılmaktadır. Bu yöntemde, hareketli anatomik kesitler içinde kan akışının yönü ve hızları, renk tonları ile

kodlanmış olarak ve kalp hareketi ile uyumlu bir şekilde görüntülenebilmektedir (5). Renkli Doppler yöntemi, iki boyutlu anatomik görüntü içinde bütün sektör kesitlerinden alınan tüm akımlara ait Doppler frekanslarını birleştirmektedir. İki boyutlu ve sinematografik görüntünün elde edilebildiği Doppler ekokardiyografi yöntemi ile hayvanlarda çeşitli deneysel çalışmalar (6-9) yapıldığı görülmektedir. Örneğin, normal ve hipertansif farelerde sol ventrikül kütlesi ve volüm tayini yapılmıştır. Normal kedi ve köpeklerde ise mitral kapak, sol atrium, triküspit kapak, sağ atrium, aortik kapak, sol ventrikül çıkış yolu, pulmoner kapak ve sağ ventrikül çıkış yolundaki akımlar, yaş, cinsiyet ve kalp hızı göz önüne alınarak değerlendirilmiştir (10-14).

\* Bu araştırma aynı isimli yüksek lisans tezinden alınmıştır.

\*\* Yazışma adresi olarak kullanılacaktır.

Tavşanlarda ekokardiyografik olarak "M mode" ve iki boyutlu yöntemle, parasternal uzun eksen kesitinden 7,5 mHz'lik transdüserle yapılan çalışmalara rastlanmasına rağmen (15,16,17), Doppler ekokardiyografi ile ilgili literatürlere rastlanılmamıştır.

Tavşanlarda "M mode" ve iki boyutlu yöntemle yapılan çalışmalarda kullanılan hayvanların ağırlıkları 2,5-3,5 kg arasında değişmektedir. Yapılan çalışmalarda LVIDD (sol ventrikül diyastol sonu boyutu)  $13,3 \pm 0,3$  mm, LVIDS (sol ventrikül sistol sonu boyutu)  $9,2 \pm 0,2$  mm, IVDS (interventriküler septum kalınlığı)  $3,0 \pm 0,0$  mm, LVPWD (arka duvar kalınlığı)  $2,0 \pm 0,0$  mm, LVM (sol ventrikül kütlesi)  $4,6 \pm 0,4$  g, EF (ejeksiyon fraksiyonu)  $65,0 \pm 3,0$  %, HR (kalp atım sayısı)  $225,0 \pm 46,0$ , EDV (diyastol sonu hacim)  $5,2 \pm 0,2$  ml, SV (atım hacmi)  $3,4 \pm 0,2$  ml, AO (aort çapı)  $0,9 \pm 0,1$  mm, LA (sol atrium çapı)  $1,2 \pm 0,1$  mm, değerleri bulunmuştur.

Bu çalışmada amacımız, tavşanlarda Doppler tekniği kullanılarak bu yöntemle yapılacak deneysel çalışmalara katkısı olması düşüncesiyle tavşan kalbinde Atrioventriküler-Pulmoner kapaklara ait doluş parametrelerinin standart değerlerini elde etmektir.

## Materyal ve Metot

Araştırmada, 30-45 cm boylarında, 2-3 kg ağırlığında, normal (sağlıklı), 20 adet beyaz Yeni Zelanda tavşanı kullanıldı. Çevre koşulları hayvanların gereksinimlerine göre düzenlenip, yem ve suları *ad libitum* verildi.

Çalışmamızda "Pulsed Doppler" ölçümleri için Renkli Doppler Ultrason cihazı (AV5 Harmonic Advanced Ultrasonography), 5-7,5 MHz'lık transdüser ve siyah-beyaz resimler için CP 700E cihazı kullanıldı. Tavşan kalbi çok küçük olduğundan ekokardiyografi cihazının derinlik ayarı (depht) 10 cm'e ayarlandı. Tavşanların, tüyü sık olanlarda göğüs bölgesi traş edildi ve deri ile transdüser arasında hava kalmaması için bol miktarda jel kullanıldı.

İki kişinin birlikte yürüttüğü çalışmada, bir kişi tavşanın kol ve bacaklarından tutarak pozisyon verirken, diğer kişi cihaz ve tavşan ile ilgili ekokardiyografik çalışmayı yaptı. Bütün tavşanlarda sol parasternal uzun ve kısa eksen kesiti ile ilgili görüntüler çok rahat elde edildi. Tavşanlarda parasternal uzun eksen kesiti, 2 ile 4. interkostal aralıkta, sağ ve sol sternumun birleştiği bölgeden, parasternal kısa eksen kesiti ise sternumun

orta hattında, 3. ile 4. interkostal aralıktan ve transdüser parasternal uzun eksen kesitinden  $50-70^\circ$  sola hafif yukarı çevrilerek görüntü elde edildi. Apikal dört boşluk görüntüsü her zaman izlenemedi, ancak modifiye dört boşluk görüntüsü bütün tavşanlarda sternumun solunda 4. interkostal aralıktan tespit edilebildi. "Pulsed Doppler" ölçümleri modifiye dört boşluktan (nadiren apikal dört boşluktan) mitral kapak hizasına sample volüm uygulanarak yapıldı. Pulmoner kapak ve triküspit kapak görüntüleri ise net olarak parasternal kısa eksen kesitinden ve kapak hizalarına sample volüm uygulanarak elde edildi.

Amerikan Ekokardiyografi Cemiyetinin kabul ettiği kriterlere göre "Pulsed Doppler" parametreleri şunlardır; erken diyastolik akımın maksimum hızı (E dalgası), geç diyastolik akımın maksimum hızı (A dalgası), ejeksiyon zamanı (ET; kapağın açılma ve kapanma arasındaki horizontal uzaklığın ölçülmesi), deselerasyon zamanı (DT; akım hızı yavaşlama zamanı), akselerasyon zamanı (AT; akım hızı artma zamanı), izovolemik relaksasyon zamanı (IVRT; LV'e ait IVRT tayini aort kapağın kapanması ile mitral kapağın açılması arasındaki zamanı yansıtmaktadır), E-A akım hızı zaman alanları (VTI-E, VTI-A) pulmoner venöz akımına ait sistolik zirve akım hızı.

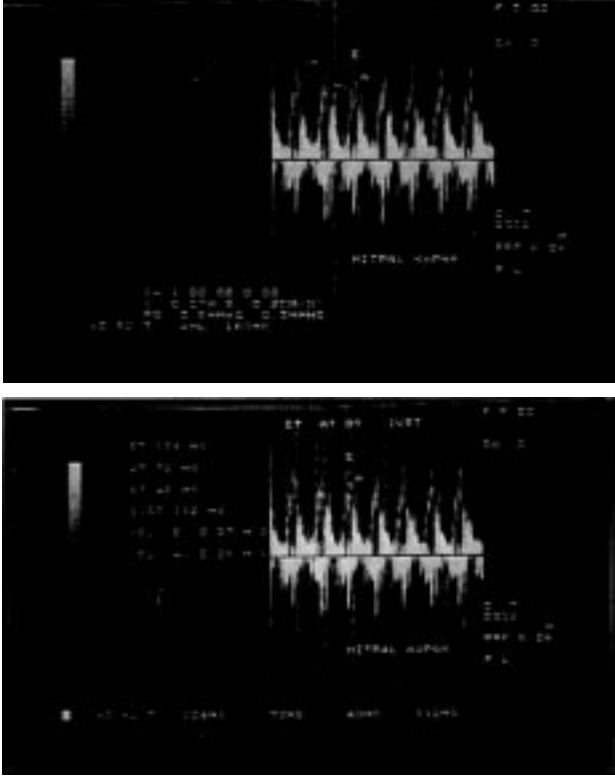
## Bulgular

Modifiye dört boşluktan (nadiren apikal dört boşluk), mitral kapak üzerine sample volüm yerleştirilerek "Pulsed Doppler" yöntemi ile ölçülen sol ventriküle ait doluş parametreleri sunulmuştur (Tablo 1, Şekil 1).

Bu değerlere bakıldığında mitral kapağa ait E dalga hızının A dalgasındakinden büyük olduğu, EVTI (E dalgası

Tablo 1. Mitral kapakta "Pulsed Doppler" ile elde edilen sol ventrikül doluş parametreleri (n= 20).

Sol Ventrikül Doluş Parametreleri			
Parametreler	Aritmetik ortalama $\pm$ SD	Min	Max
E (m/sn)	$52,70 \pm 13,5$	25	72
A (m/sn)	$37,75 \pm 10,6$	20	53
E/A	$1,34 \pm 0,2$	1,2	1,3
DT (m/sn)	$44,70 \pm 10,3$	32	64
AT (m/sn)	$50,90 \pm 11,4$	40	70
ET (m/sn)	$96,20 \pm 18,04$	96	144
IVRT (lm/sn)	$69,30 \pm 17,4$	64	112
EVTI (m)	$0,07 \pm 0,03$	0,05	0,15
AVTI (m)	$0,04 \pm 0,01$	0,02	0,08



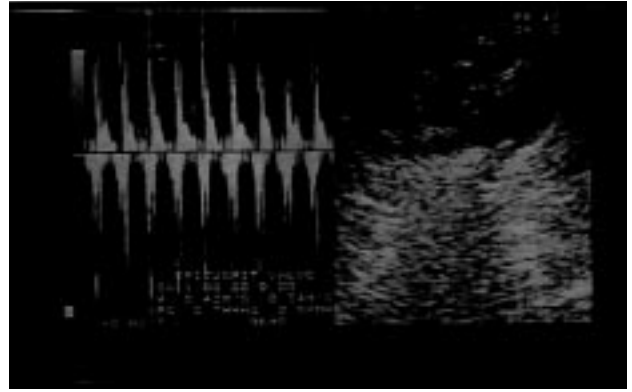
Şekil 1. Mitral kapağa ait Doppler yöntemi ile elde edilen E ve A dalgalarının görüntüleri, akım hızları değerleri (a) ve zaman (b) değerleri.

akım hızı alanı) ile AVTI (A dalgası akım hızı alanı) değerleri arasındaki ilişkinin de zayıf olduğu görülmektedir. Bu çalışmada elde edilen değerlerden ET (ejeksiyon zamanı) ile IVRT'nin (izovolemik relaksasyon zamanı) sol ventrikül içindeki seyrinin farklı olduğu, fakat AT (akselerasyon zamanı) ile DT'nin (deselerasyon zamanı) arasında büyük bir fark olmadığı yine tespit edilen bulgular arasındadır. Sağ ventriküle ait doluş parametrelerini içeren değerler "Pulsed Doppler" yöntemi ile sol parasternal kısa eksen kesitinden ve triküspit kapak üzerine "sample volüm" yerleştirilerek elde edilmiştir. Burada sunulan sağ ventriküle ait doluş parametreleri arasında sol ventrikül için açıklanan farklılıkların geçerli olduğu görülmektedir (Tablo 2, Şekil 2).

"Pulsed Doppler" yöntemi ile sol parasternal kısa eksen kesitinden, bu kez triküspit kapak yerine pulmoner kapağa "sample volüm" yerleştirilmesi sonucunda elde edilen sağ ventriküle ait doluş parametrelerinden, IVRTI'nın AT-DT değerlerinden büyük ET değerlerinden ise küçük olduğu görülmektedir. Pulmoner kapağa ait maksimal hızın da normal sınırlar içinde olduğu tespit edilmiştir (Tablo 3, Şekil 3).

Tablo 2. Triküspit kapakta "Pulsed Doppler" ile elde edilen sağ ventrikül doluş parametreleri (n= 20)

Sağ Ventrikül Doluş Parametreleri			
Parametreler	Aritmetik ortalama $\pm$ SD	Min	Max
E (m/sn)	53,05 $\pm$ 14,0	31	74
A (m/sn)	39,30 $\pm$ 10,9	25	62
E/A	1,33 $\pm$ 0,20	1,2	1,2
DT (m/sn)	45,20 $\pm$ 9,5	24	56
AT (m/sn)	49,20 $\pm$ 11,1	40	72
ET (m/sn)	98,30 $\pm$ 21,1	88	160
IVRT (m/sn)	71,60 $\pm$ 26,2	48	128
EVTI (m)	0,07 $\pm$ 0,02	0,04	0,11
AVTI (m)	0,05 $\pm$ 0,02	0,02	0,08



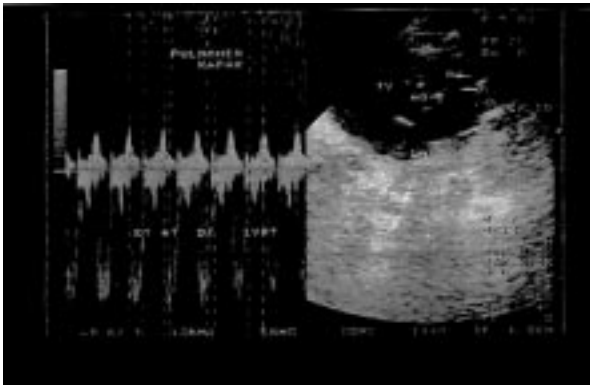
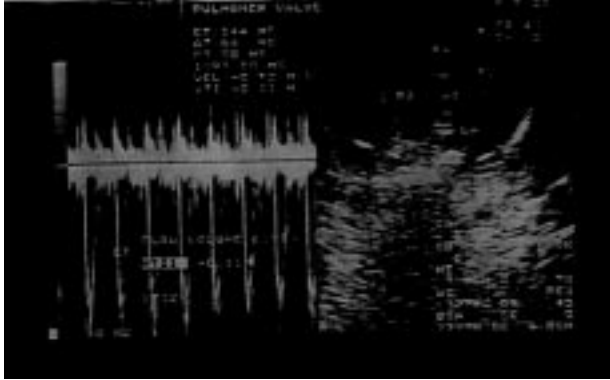
Şekil 2. Triküspit kapağa ait Doppler yöntemi ile elde edilen E ve A dalgalarının görüntüleri, akım hızları değerleri (a) ve zaman (b) değerleri.

## Tartışma

Doppler ekokardiyografi ile yapılan bazı çalışmalarda (16,18,19) tavşan gibi küçük hayvan modellerinin kullanılmasının, kedi ve köpeklerin tersine deney maliyetini düşük tutmada ve ayrıca yüksek sayıda deney hayvanı ile çalışılarak daha güvenilir olması şeklindeki avantajları yanında apikal dört boşluktan görüntü

Tablo 3. Pulmoner kapakta "Pulsed Doppler" ile elde edilen sağ ventrikül doluş parametreleri (n= 20).

Sağ Ventrikül Doluş Parametreleri			
Parametreler	Aritmetik ortalama $\pm$ SD	Min	Max
PV (m/sn)	58,15 $\pm$ 26,8	19	80
DT (m/sn)	66,9 $\pm$ 19,0	48	96
AT (m/sn)	62,6 $\pm$ 15,1	48	80
ET (m/sn)	129,9 $\pm$ 29,5	104	188
IVRT (m/sn)	89,8 $\pm$ 26,9	48	160
VTI (m)	0,40 $\pm$ 0,03	0,04	0,18



Şekil 3. Pulmoner kapağa ait Doppler yöntemi ile elde edilen akım hızları değerleri (a) zaman değerleri (b) ve akım hızı ile zaman görüntüsü.

almadaki zorluk gibi dezavantajı olduğunu doğrulayan bilgiler sunulmaktadır (15,17).

Sağlıklı tavşanlardan elde edilen parametrelerde ekokardiyografik ölçümlerden özellikle ventrikül doluşlarının solunumla değil ama kalp atım sayısı ile nispeten etkilendiği gözlenmiştir. Kalp atım sayısı ve solunum tipinin ekokardiyografik parametreleri etkilediğine dair bildirimler mevcuttur (20,21). Kalp atım sayısı yüksek olan tavşanlarda, sol ventrikül (LV) sistolik

ve diyastolik çapları, interventriküler septum ile arka duvar kalınlığının değiştiği tespit edilmiştir. LV diyastolik çapındaki değişikliğin ön yük artışına bağlı olduğu ve hemodinamik olarak kalp atım volümünün artışına ve kalp hızındaki artış ile birlikte kalp debisinin yükselmesine yol açtığı bildirilmektedir.(14,17,18,20). İnsanlarda ise hemodinamik değişikliklere bağlı olarak kalbin sistolik fonksiyonlarının daha geç etkilendiği sonucuna varılmıştır (22,23,24).

Doppler ekokardiyografi ile mitral ve triküspit kapaktan tespit edilen maksimal erken hız (E), maksimal atrial doluş akım hızı (A) ve bunların birbirlerine oranı (E/A), akselasyon zamanı (AT), deselasyon zamanı (DT) ejeksiyon zamanı (ET) ve izovolemik gevşeme zamanı (IVRT) diyastolik doluş fonksiyonu hakkında fikir vermektedir (4,14,25). Bu parametreleri elimizde tavşanlar için karşılaştırma yapabilecek kaynak olmadığından yorumlayamıyoruz, fakat E/A oranının 1'den büyük olması (E/A >1) bu konuda tavşanların insanlardan farklı olmadığını ve diyastolik doluş fonksiyonunun normal olduğunu (18,26,27) göstermektedir. Sistolik ve diyastolik akım hızları atrial ve ventriküler faktörlerden etkilenmektedir (25,28,29). Atrial faktörler sol atrium kasılma ve gevşemesi, basınç ve komplians değişiklikleri ile ritm bozukluklarıdır. Ventriküler faktörler olarak ise sağ ve sol ventrikül uyumu sayılabilir. Uyum bozukluğunun ilk belirtisi diyastolik fonksiyon bozukluğunda görülmekte, sistolik fonksiyonlardaki bozukluklar ise komplians bozukluğunun daha ileri aşamalarında ortaya çıkmaktadır (30,31). Sağ ve sol ventrikül diyastolik fonksiyon bozukluğu, doluşun erken diyastolden geç diyastole kaymasına ve geç diyastolik doluş fazının uzamasına neden olmakta, buna bağlı olarak E/A oranı değişmektedir (23).

Yine bu parametrelerden izovolemik gevşeme zamanının (IVRT) erken doluşun belirleyicisi olduğu, bozulmuş izovolemik gevşemesi olan hastalarda IVRT ve erken doluşun, kalp hızı ve ön yükten etkilendiği bildirilmiştir. İzovolemik gevşeme zamanı uzamasına çoğunlukla E/A>1 oranı ve deselasyon zamanının uzaması eşlik etmektedir (27,28).

Diyastolik fonksiyonların normal olup olmadığı konusunda fikir veren diğer parametre de EVTI / AVTI (E dalgasının kapsadığı alan / A dalgasının kapsadığı alan) oranıdır ki bunun da E/A oranı gibi 1'den büyük olması normal kabul edilmektedir (26,29,30). Öte yandan

tavşanlarda bu iki parametre açısından triküspit ve mitral kapaklar arasında karşılaştırma yaptığımızda, AVTI'nın triküspit kapakta az da olsa daha büyük olduğu ve bu farklılığın normalde olması gerektiği şeklindeki gözlemleri (30,31,32) desteklediği tespit edildi.

Sağ ve sol ventrikül diyastolik fonksiyonlarını yansıtan mitral-triküspit kapak E akım hızı, A akım hızı, E/A oranı, E ve A akım hızlarının akselasyon ve deselasyon zamanları, izovolemik relaksasyon zamanı ve ejeksiyon zamanları, diğer hayvanlarla kıyaslandığında (kedi-köpek) normal kabul edilen sınırlar içindeydi (12,33,34). Öte yandan sağ ventrikül doluş parametrelerinde görülen değişikliklerin sol ventrikül doluş parametreleri ile anlamlı ilişki gösterdiği saptandı.

### Kaynaklar

- Hagan, A.D., Maria, A.N.: Clinical applications of two dimensional echocardiography and cardiac doppler. 1989, Boston .
- Hatle, L.: Doppler Ultrasound in Cardiology. Philadelphia. *Lea Febiger*. 1985.
- Burwash, I.G., Otto, G.M., Pearlamen, A. Use of doppler derived LV intervals for noninvasive assessment of systolic function. *Am. J. Cardiol*. 1993, 72: 1331 .
- Şahna, K., Camcı, C., Şirin, S.: LV diastolik doluşu üzerine hemodiyalizinin etkisinin Doppler eko ile degerlendirilmesi. *MN Kardiyoloji*. 1994, 3: 350-358.
- Akpınar, N.: Ekokardiyografi el kitabı. Hacettepe Üniversitesi, 1982, Ankara.
- Omoto, R.: Color atlas of real time two dimensional doppler echocardiography. Tokyo. 1984.
- Binan, K., İlerigelen, B., Sırmacı, N.: Teknik Kardiyoloji. Cerrahpaşa Tıp Fakültesi, 1998, İstanbul.
- Lambart, C.W.: Normal valves of the canine M mode echocardiography. *Am. J. Vet. Res.* 1984, 45(10): 2015-2018.
- Bonagura, J.D., Pipers, F.S.: Echocardiographic features of aortic valve endocarditis in a dog. *J. Am. Vet. Med. Assoc.*, 182: 595-599.
- Bonagura, J.D., Pipers, F.S.: Echocardiographic features of pericardial effusion in dogs. *J. Am. Vet. Med. Assoc.*, 1981, 179(1): 49-56.
- Plehn, J.F., Fester, E., Grice, W.N.: Echocardiographic assessment of LV mass in rabbits: Models of pressure and volume overload hypertrophy. *Am. J. Physiol*. 1993, 265: 2066-2072.
- Schiller, N.: Canine LV mass estimation by two dimensional echocardiography. *Circulation* 68. 1983, 1: 210-216.
- Spotnitz, H.M., Truccona, N.J., Porter, R.J.: Simplified measurement of *in vivo* compliance of the LV. *Surg. Forum*: 1976, 27: 283-285.
- Jacobs, G., Knight, D.H.: M mode echocardiographic measurements in nonanesthetized healthy cats: Effects of body weight, heart rate and other variables. *Am. J. Vet. Res.*, 1985, 46(8): 1705-1711.
- Young, M.S., Magid, N.M., Wallerson, D.C.: Echocardiographic LV mass measurement in small animals: Anatomic validation in normal and aortic regurgitant rabbits. *Am. J. Noninvas. Cardiol*. 1990, 4: 145-153.
- Meneses, R.T., Ganzalos, U.: Echocardiographic assessment of cardiac function in the rabbits preliminary study. *Ann. Rech. Vet.* 1989, 20: 175-185.
- Harry, J.L., Diamond, S., Richard, A., Charles, P.R.: Systolic time interval recordings in rabbits with congestive cardiomyopathy induced by chronic anthracycline administration. *Am. J. Vet. Res.*, 1983, 44(7): 1375-1377.
- Oh, J.K., Appeleton, C.P., Hatle, L.K., Nishimura, R.A.: The noninvasive assessment of LV diastolic function with two dimensional and doppler echocardiography. *J. Am. Soc. Echocardiography*. 1987, 10: 246-270.
- Hess, D.S., Bache, R.J.: Transmural distribstion of myocardial blood flow during systole in the awake dog. *Circ. Res.*, 1976, 38: 5-15.
- Özdemir, K., Kısacık, H.: Kardiomyopatilerde diastolik fonksiyonlar. *MN Kardiyoloji*. 1997, 4: 452-454.
- Nishimura, R.A., Tajik, F.A.: Evaluation of diastolic filling of LV in health and disease: Doppler echocardiography. 1997.
- Açıkgöz, S., Diker, E.: Kalp hızı değişkenliği. *MN Kardiyoloji*. 1995, 3: 275-277.
- Akkoç, A., Kaymak, U., Uçaman, B., İltümür, K.: Esansiyel hipertansiyonda sağ-sol ventrikül doluş parametrelerinin karşılaştırılması. *MN Kardiyoloji*. 1998, 5: 327-333.

24. Demirtaş, M., Usal, A., Şahin, B.: Amplodipinin kan basıncı, LV hipertrofisi ve LV fonksiyonları üzerine olan etkileri. MN Kardiyoloji. 1996, 3: 233-238.
25. Feigenbaum, H.: Echocardiography. Philadelphia. Lea Febiger. 1994.
26. Eren, N., Umman, B., Erzenin, F.: Hipertansif kalpte, kalp kapaklarında görülen fonksiyonel değişiklikler. MN Kardiyoloji. 1996, 3: 328-332.
27. Demir, A., Usulu, A., Lüleci, C.: Normal gebelerde umbilikal arter kan akımı ve fetal kalp fonksiyonlarının pulsed doppler eko ile incelenmesi. Türk J. Cardiol, 1992, 5: 45-52.
28. Koşar, F., Varol, E. Diastolik kalp yetmezliği. MN Kardiyoloji. 1997, 5: 44-55.
29. Özşahin, S., Karabıyıköçlü, G.: Koroner obstrüktif akciğer hastalıklarında pulmoner hipertansiyon tansiyon pulsed doppler ekokardiografi. MN Kardiyoloji. 1994, 1: 24-27.
30. Çelebi, H., Dönder, E., Işık, A.: Komplians bozukluğu bulunan olgularda mitral ve pulmoner venöz akım değişiklikleri. MN Kardiyoloji. 1996, 3: 208-211.
31. Tavlı, T., Avşar, A.: Fizyolojik manevraların mitral yetmezliği olan olgularda diastolik fonksiyon parametreleri üzerine etkileri. MN Kardiyoloji. 1996, 3: 204-206.
32. Karaeren, H.: Ekokardiografi'de Hemodinami. GATA Kardiyoloji Bilim Dalı. 1998, 1: 12.
33. Arvan, S.: Echocardiography. University of Pittsburgh School of Medicine, 1976.
34. Koldaş, L., Ayan, F.: Esansiyel hipertansiyonda perindopril ve nipedipinin LV kitle, kitle indeksi, sistolik ve diastolik fonksiyonları üzerine olan etkilerinin karşılaştırılması. MN Kardiyoloji. 1996, 3: 17-22.