

## Kedi ve Köpeklerin Ekleme Yakın Ekstremitte Kemikleri Kırıklarında Osteosentez Amacıyla Mini-titanyum Plakların Kullanımı\*,\*\*

Hasan BİLGİLİ

Ankara Üniversitesi, Veteriner Fakültesi, Ortopedi ve Travmatoloji Bilim Dalı, 06110, Dışkapı, Ankara – TÜRKİYE

Geliş Tarihi: 03.07.2001

**Özet:** Bu çalışma kırık şikayeti olan 2 köpek ve 21 kedi olmak üzere toplam 23 olgu üzerinde gerçekleştirildi. Olguların operasyon gününden önce radyografileri değerlendirilerek uygun mini-titanyum plak ve vidalar tespit edilerek gerekli operasyon hazırlığı yapıldı. Tüm olgular xylazin hidroklorid'in 2,3 mg/kg İM (Rompun, Bayer, Türkiye) premedikasyonunu takiben ketamin hidroklorür'ün 10 mg/kg İM (Ketalar, Eczacıbaşı, Türkiye) yolla uygulanması ile genel anesteziye alındılar. Seçilen mini-titanyum plaklara şekil verilerek kırık kemiğe uygulandılar. Olgular postoperatif 1., 3., 5., 7. ve 9. haftalarda klinik muayeneleri ve radyolojik kontrolleri yapılarak takip edildiler. Olguların 21'inde postoperatif dönemde herhangi bir komplikasyon ile karşılaşmadan kırıkların kaynadığı, tam eklem ve ekstremitte fonksiyonu olduğu izlendi. Bir olguda tibia-fibula arasında kırık hattında sinostoz, diğer bir olguda hayvan sahibinin bandajı erken açmasına bağlı olarak mini-titanyum plağın eğildiği ve vidaların kemik korteksinden kurtulduğu görüldü. Çalışmaya dahil edilen 23 olgudan 21'inin mini-titanyum plak ve vidaları postoperatif 42. ve 230. günler arasında çıkarıldı. Bu çalışmada uygulanan mini-titanyum plak ve vidaların, elde ettiğimiz sonuçlara göre, kedilerin ve küçük boy köpeklerin eklem içi ve ekleme yakın kırıklarında güvenle kullanılabileceği kanısına varıldı.

**Anahtar Sözcükler:** Mini plak, titanyum, eklem içi kırık, kedi, köpek

### The Use of Mini-Titanium Plates for Osteosynthesis in Extremity Fractures Located Near Joints in Cats and Dogs

**Abstract:** This study was carried out with a total of 23 animals: two dogs and 21 cats. Appropriate mini-titanium plates and screws were selected with the aid of radiographs the day before the operation. All the animals were anesthetized with xylazine hydrochloride 2.3 mg/kg IM (Rompun, Bayer, Turkey) premedication followed by ketamine hydrochloride 10 mg/kg IM (Ketalar, Eczacıbaşı, Turkey) injection. The selected mini-titanium plates were shaped according to the fractured bone and applied. All the animals were monitored 1, 3, 5, 7 and 9 weeks postoperatively by means of clinical and radiological examinations. Twenty-one animals showed no postoperative complications; all the fractures healed and no clinical or radiological disorders were observed in or around the joint. In one case, synostosis was seen on the fracture line between the tibia and fibula. In another case, the mini-titanium plate was found to be bent and the screws protruded through the bone cortex due to release of the bandage by the owner. In 21 out of 23 cases, the mini-titanium plates and screws were removed between 42 and 230 days after the operation. It was concluded that mini-titanium plates and screws could be conveniently used in intraarticular and extraarticular fractures in cats and small breeds of dog.

**Key Words:** Mini plate, titanium, intraarticular fracture, cat, dog

### Giriş

Ortopedik şirurjide eskiden beri uygulanmakta olan tel, çivi, vida ve plak gibi madeni tespit araçlarının kullanımındaki bazı yetersizlikler ve ortaya çıkan komplikasyonlar (1-6) ile bu materyallere karşı oluşan karşı görüşler metal, kimya ve fizik yönünden hekimleri ve mühendisleri bazı arayışlara yöneltmiştir. Lane ve Sherman'ın kırıklarda plak ile tespit görüşü, Müller'in kompresyon vidası, dinamik kompresyon plağı, eksternal fiksasyonlar, Association for the Study of Internal Fixation

(ASIF) sisteminin ortaya çıkması ve değişik bazı materyaller ile yöntemler ortopedi alanında önemli gelişmeleri oluşturmuştur (7, 8).

Yapılan birçok ortopedik çalışmada, önerilen ve ideal olarak tanımlanan bazı araç ve gereçlerin birkaç yılda kullanımdan çekildiği sıkça görülmektedir. Bunda en önemli faktör implant materyallerinin sanayide biyofizik, biyomekanik ve biyomühendislik dallarının ortak çalışmaları ile yeni boyutlara ulaşmasıdır (7).

\* Bu çalışma Ankara Üniversitesi Araştırma Fonu'nun 93.30.00.15 nolu projesi ile desteklenmiş olup yazarın doktora tezinden özetlenmiştir.

\*\* Bu çalışma V. Ulusal Veteriner Cerrahi Kongresi'nde 26-28 Haziran 1996 Sarıkamış-KARS'da sunulmuştur.

Mini-titanyum plaklar da bu sanayinin bir ürünüdür. Mini-titanyum plaklar insan hekimliğinde kranio-fasiyal cerrahide; mandibula, maksilla ve orbita kırıklarında yaygın olarak kullanılmaktadır (9-11). Titanyum plaklara; inert özellikte olması, nontoksik yapısı, antimagnetik özelliği, hafif ve boyutlarının küçük olması, biyokompatibilesinin yüksek olması, korozyona karşı dayanıklı olması, elastikiyet modülüsünün kemiğinkine çok yakın olması gibi özellikleri ortopedik şirurjide tercih edilen bir materyal olma özelliğini sağladı (9-15).

Bu çalışmada; özellikle eklem içi ve ekleme yakın kırığı olan kedi ve köpeklerde bölgenin anatomik olarak cerrahi yaklaşıma elverişsizliği, eklem elementlerinin zedelenme riski ve osteosentez aracı olarak kullanılacak materyalin büyük olmasının doğurabileceği sakıncalar düşünülerek, bu bölgelerin kırıklarında mini-titanyum plakların kullanım olanaklarının araştırılması amaçlandı.

### Materyal ve Metot

Bu çalışma, Ankara Üniversitesi Veteriner Fakültesi Ortopedi ve Travmatoloji Bilim Dalı Kliniği'ne getirilen, eklem içi veya ekleme yakın kırığı bulunan 2 köpek ve 21 kedi üzerinde gerçekleştirildi (Tablo 1).

Tüm olgular xylazin hidroklorid'in 2,3 mg/kg İM (Rompun, Bayer, Türkiye) premedikasyonunu takiben ketamin hidroklorür'ün 10 mg/kg İM (Ketalar, Eczacıbaşı, Türkiye) yolla uygulanması ile genel anesteziye alındılar. Suprakondiler ve interkondiler femur kırığı bulunan 13 olguya (Şekil 1), supramalleoler 3 (Şekil 2) ve tibia plato kırığı bulunan 1 olguya, suprakondiler ve interkondiler humerus kırığı bulunan 4 olguya (Şekil 3), radius distal epifizer bölge kırığı bulunan 2 olguya bölgelere uygun giriş yoluyla ulaşılarak (16) kırık uçlarına ideal anatomik redüksiyon yaptırıldıktan sonra kırık şekline, yerine, kemik fragmentlerinin büyüklüğüne göre değişik boyutta ve şekilde mini-titanyum plak ve vidalar seçilerek (2 mm. çapında, 5, 7, 9, 11, 13 ve 15 mm. uzunluklarında mini-titanyum vidalar) uygulandı.

Kırık bölgesinde ve kemik yüzeyine uyum sağlayacak şekilde plak bükülerek, redüksiyonu takiben kemik klempleri ile bölgeye tutturuldu. 15 mm.'lik bir drill ile vida delikleri açıldı, derinlik ölçer ile tüm deliklere uygun uzunlukta vidalar ölçülerek yerleştirildi (Şekil 4, 5, 6).

Olgular, postoperatif 1, 3, 5, 7, ve 9. haftalarda klinik ve radyolojik muayeneleri yapılarak takip edildiler. Olguların kırık tipi sınıflandırması Salter-Harris

sınıflandırmasına, kaynama değerlendirilmesi ise Hannover Veteriner Fakültesi Küçük Hayvan Kliniği Değerlendirme Skalası'na göre yapıldı (17) (Tablo 2).

### Bulgular

Olguların postoperatif 1. haftada yapılan ilk klinik muayenelerinde primer yara iyileşmesi izlenirken, opere edilen ekstremitenin ekstensiyon ve fleksiyonda ağrılı olduğu belirlendi.

Postoperatif 3. haftadaki klinik muayenede 1 olgu hariç diğer olguların ekstremitelerini rahat kullandıkları izlendi. Bir olgunun klinik ve radyolojik muayeneleri sonucunda bandajın hayvan sahibi tarafından erken açılması nedeniyle mini-titanyum plağın eğilerek, vidaların korteksten kurtulduğu, ayrıca tibiasının da kırılmış olduğu anlaşıldı. Bir olguda ise, tibia fibula arasında kırık hattı üzerinde sinostoz şekillendiği izlendi.

Hannover Veteriner Fakültesi Küçük Hayvan Kliniği Değerlendirme Skalası'na göre (17), kırığın radyografik görünümü, ekstremitenin klinik görünümü ile eklem radyografik ve klinik görünümleri değerlendirildi. Postoperatif 1, 3, 5, 7 ve 9. haftalarda alınan radyografilerde kaynamanın tamamlanması üzerine 21 olgunun plakları çıkarıldı. Ancak iki olgunun sahiplerinin tekrar operasyon istememeleri üzerine plakları çıkarılmadı. Hiçbir olguda angulasyon, rotasyon, nonunion, malunion vb. komplikasyonlarla karşılaşmadı. Yirmi iki olguda iyi eklem fonksiyonu izlenirken, bir olguda kötü eklem fonksiyonu izlendi. Epifiz hattı açık olan 14 olguda herhangi bir epifizer lezyon ile karşılaşmadı. Mini-titanyum plaklar çıkarıldıktan sonra olgulara bandaj uygulanmadı, refraktür izlenmedi, kemik temas yüzeyinde herhangi bir sorun ile karşılaşmadı.

Mini-titanyum plak ve vidalar ile birlikte serklaj teli uygulanan iki olguda herhangi bir korozyon belirtisi rastlanılmadı.

Olgulara ait toplu bilgiler tablo 1'de verilmiştir.

### Tartışma

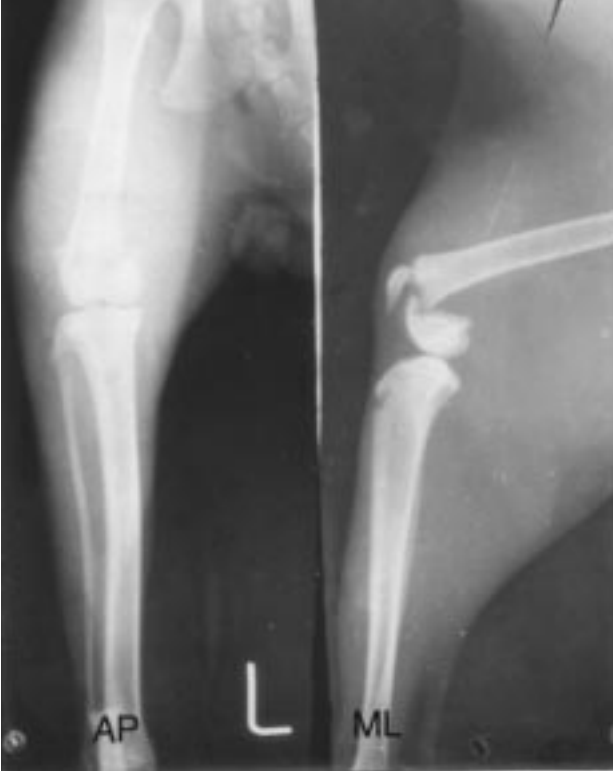
Çalışma olgularının yaş dağılımı incelendiğinde 14 olgunun 1 yaşın altında (%60), 9 olgunun ise 1 yaş üzerinde (%40) olduğu izlenirken, literatür verilerde eklem içi kırıkların 3-10 aylık kedi ve köpeklerde daha çok olduğu belirtilmektedir (18, 19).

Tablo 1. Olgulara ait toplu bilgiler.

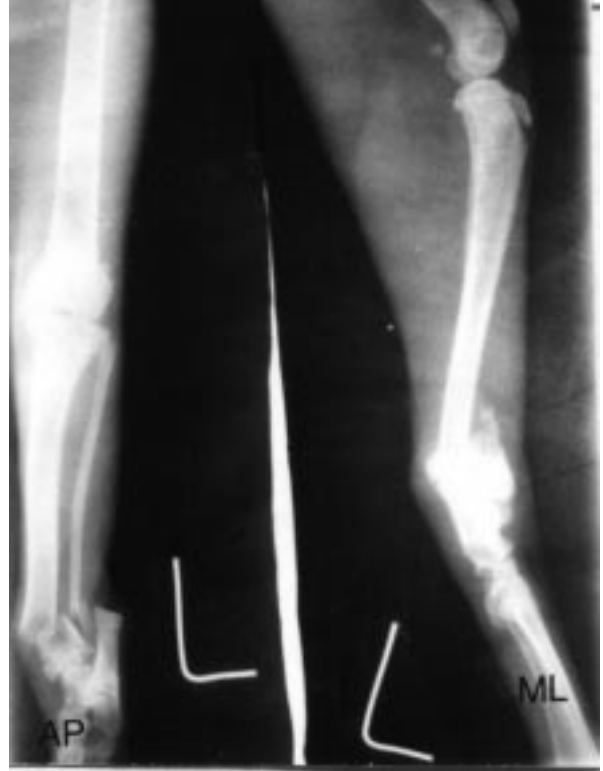Olgu No	Türü	ırkı	Yaşı	Cinsiyeti	Lezyonu oluşturan neden	Sınıflandırılması	Uygulanan Plağın Şekil ve Özelliği	Sonuç	Eklemin Fonksiyonu
1	Kedi	Tekir	8 Aylık	Dişi	Nedeni bilinmiyor	Sağ femur, Salter-Harris Tip 2	5 delikli T mini titanyum plak (22.10.1993)	21.12.1993'de plak çıkarıldı (postop. 63. gün) Tam kaynama	İyi
2	Kedi	Tekir	10 Aylık	Erkek	5. kattan düşme	Sol tibia, Salter-Harris Tip 2	5 delikli T mini titanyum plak (15.11.1993)	03.01.1994'de plak çıkarıldı (postop. 50.gün) Tam kaynama	İyi
3	Kedi	Tekir	1,5 Yaşlı	Erkek	9. kattan düşme	Sağ radius-ulna, Salter-Harris Tip 1	4 delikli T mini titanyum plak (01.12.1993)	17.01.1994'de plak çıkarıldı (postop. 47.gün) Tam kaynama	İyi
4	Kedi	Sarman	9 Aylık	Dişi	6. kattan düşme	Sol humerus, Salter-Harris Tip 2	5 delikli T mini titanyum plak (12.01.1994)	02.03.1994'de plak çıkarıldı (postop. 49.gün) Tam kaynama	İyi
5	Köpek	Boxer	4,5 Aylık	Erkek	Trafik kazası	Sol femur, Salter-Harris Tip 1	6 delikli T mini titanyum plak (18.02.1994)	07.03.1994'de plağın kemikten çıktığı ve tibiası kırıldı.	Kötü
6	Kedi	Tekir	1 Yaşlı	Erkek	Nedeni bilinmiyor	Sol femur, Salter-Harris Tip 1	6 delikli T mini titanyum plak (26.05.1994)	07.07.1994'de plak çıkarıldı (postop.42. gün) Tam kaynama	İyi
7	Kedi	Tekir	1 Yaşlı	Erkek	4. kattan düşme	Sol humerus, Salter-Harris Tip 1	5 delikli düz mini titanyum plak (01.06.1994)	17.07.1994'de plak çıkarıldı (postop. 47.gün) Tam kaynama	İyi
8	Kedi	Ankara	2 Yaşlı	Dişi	5. kattan düşme	Sağ humerus, Salter-Harris Tip 4	5 delikli T mini titanyum plak ve serklaj (08.06.1994)	26.01.1995'de plak çıkarıldı (postop.230.gün) Tam kaynama	İyi
9	Kedi	Sarman	10 Aylık	Dişi	5. kattan düşme	Sol tibia, Salter-Harris Tip 1	6 delikli T mini titanyum plak (13.06.1994)	Plak ömür boyu bırakıldı (postop. 50. gün) Tam kaynama	İyi
10	Kedi	Van	10 Aylık	Erkek	7. kattan düşme	Sağ femur, Salter-Harris Tip 1	6 delikli T mini titanyum plak (04.07.1994)	6 delikli T mini titanyum (postop. 92.gün) Tam kaynama	İyi
11	Kedi	Tekir	8 Aylık	Dişi	Nedeni bilinmiyor	Sol femur, Salter-Harris Tip 1	6 delikli T mini titanyum plak (05.10.1994)	30.01.1995'de plak çıkarıldı (postop.117. gün) Tam kaynama	İyi
12	Kedi	Tekir	8 Aylık	Dişi	4. kattan düşme	Sol femur, Salter-Harris Tip 1	6 delikli T mini titanyum plak (14.02.1995)	Plak ömür boyu bırakıldı (postop. 45.gün) Tam kaynama	İyi
13	Kedi	Tekir	7 Aylık	Dişi	6. kattan düşme	Sağ tibia, Salter-Harris Tip 1	6 delikli T mini titanyum plak (14.02.1995)	29.05.1995'de plak çıkarıldı (postop. 103.gün) Tam kaynama	İyi
14	Kedi	Ankara	8 Aylık	Erkek	4. kattan düşme	Sağ tibia, Salter-Harris Tip 1	5 delikli T mini titanyum plak (22.03.1995)	05.05.1995'de plak çıkarıldı (postop.45. gün) Tam kaynama	İyi
15	Köpek	Terier	1 Yaşlı	Erkek	Trafik kazası	Sol radius- ulna, Salter-Harris Tip 1	6 delikli düz mini titanyum plak (04.04.1995)	22.05.1995'de plak çıkarıldı (postop. 48.gün) Tam kaynama	İyi
16	Kedi	Sarman	8 Aylık	Erkek	Trafik kazası	Sol femur, Salter-Harris Tip 2	6 delikli düz mini titanyum plak (05.04.1995)	22.05.1995'de plak çıkarıldı (postop.47.gün Tam kaynama	İyi
17	Kedi	Tekir	9 Aylık	Dişi	6. kattan düşme	Sol humerus, Salter-Harris Tip 1	6 delikli düz barlı mini titanyum plak (26.04.1995)	08.06.1995'de plak çıkarıldı (postop. 43. gün) Tam kaynama	İyi
18	Kedi	Van Melez	9 Aylık	Erkek	Trafik kazası	Sol femur, Salter-Harris Tip 3	6 delikli T mini titanyum plak ve serklaj (18.05.1995)	30.06.1995'de plak çıkarıldı (postop. 43.gün) Tam kaynama	İyi
19	Kedi	Tekir	1 Yaşlı	Erkek	4. kattan düşme	Sol femur, Salter-Harris Tip 2	6 delikli T mini titanyum plak (26.05.1995)	10.07.1995'de plak çıkarıldı (postop. 45.gün) Tam kaynama	İyi
20	Kedi	Tekir	9 Aylık	Erkek	6. kattan düşme	Sol femur, Salter-Harris Tip 1	5 delikli T mini titanyum plak (28.06.1995)	23.08.1995'de plak çıkarıldı (postop. 56.gün) Tam kaynama	İyi
21	Kedi	Van Melez	2 Yaşlı	Erkek	5. kattan düşme	Sol femur, Salter-Harris Tip 4	6 delikli düz barlı mini titanyum plak (11.07.1995)	31.08.1995'de plak çıkarıldı (postop. 51.gün) Tam kaynama	İyi
22	Kedi	Sarman	14 Aylık	Dişi	5. kattan düşme	Sağ femur, Salter-Harris Tip 1	6 delikli düz mini titanyum plak (12.07.1995)	24.08.1995'de plak çıkarıldı (postop.43. gün) Tam kaynama	İyi
23	Kedi	Tekir	1 Yaşlı	Dişi	Zm. yüksekte düşme	Sol femur, Salter-Harris Tip 1	6 delikli T mini titanyum plak (14.07.1995)	25.08.1995'de plak çıkarıldı (postop. 42.gün) Tam kaynama	İyi

Tablo 2. Modifiye Hannover Veteriner Fakültesi Küçük Hayvan Kliniği Kırık Değerlendirme Skalası.

Sonuç	Kırığın Radyografik Görünümü	Ekstremitenin Klinik Görünümü	Eklemin Radyografik ve Klinik Görünümü
İyi	Düzdün kemik kaynaması	Tam ekstremitte fonksiyonu Topallık yok	Artritik deęişiklikler yok (-) Eklem hareketi çok iyi
İyi, sınırlı	Tam olmayan, yine de iyi bir bütünlük	Tam ekstremitte fonksiyonu Topallık var	Artritik deęişiklikler çok az (+) Eklem hareketi iyi
Tatminkar	Kırık kaynaması iyi deęil	Geçici topallık	Artritik deęişiklikler var (++) Eklem hareketi tatminkar
Kötü	Kırık kaynaması çok kötü	Kalıcı topallık	Artritik deęişiklikler fazla (+++) Eklem hareketi kötü



Şekil 1. Sol femur, Salter-Harris Tip 2 kırığı. Operasyon öncesi radyografik görünümleri (AP, ML).

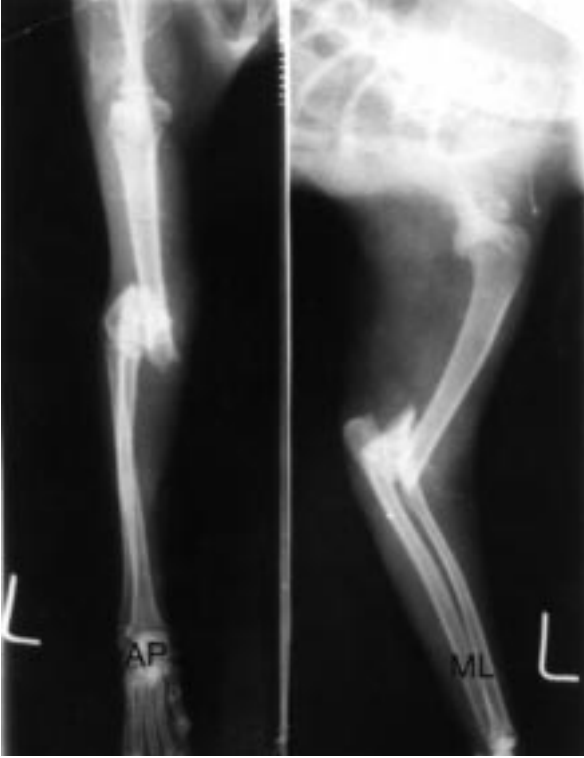

Şekil 2. Sol tibia, Salter-Harris Tip 2 kırığı. Operasyon öncesi radyografik görünümleri (AP, ML).

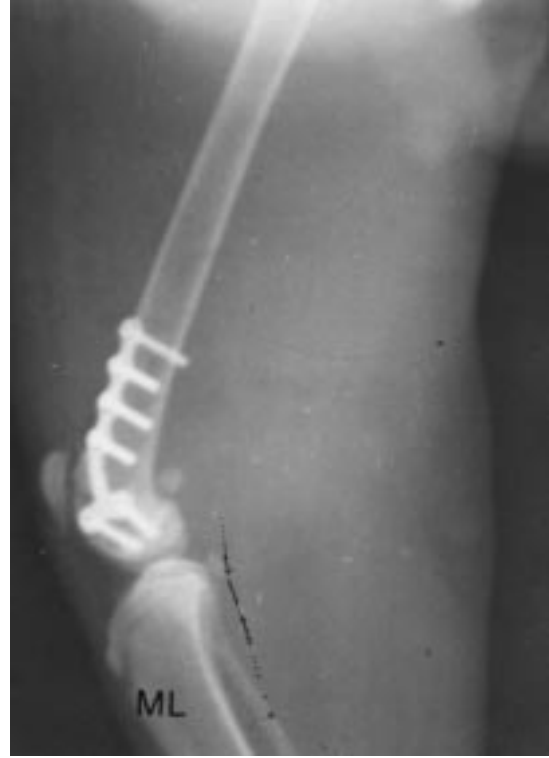Çalışmamızda toplam 15 adet Salter – Harris ( SH ) tip 1 kırıklarından 9'unun 1 yaşın altında olduđu (%60) izlendi. Literatür verilerde SH tip 1 kırıkları 6 aydan küçük hayvanlarda izlenmektedir (18, 20). SH tip 2 kırıkları ise genelde 6 aydan büyük olgularda izlenirken, çalışmada 5 adet SH tip 2 kırığından 4'ünün 1 yaşın altında olduđu izlendi. Tip 4 kırıklarının ise ergin hayvanlarda yaygın olduđu belirtilmektedir. Bu çalışmada rastlanılan 2 adet SH tip 4 kırığı olgularının 1 yaşın üzerinde oldukları belirlendi (7, 18-21).

Eklem içi kırıkların saęaltımında operasyona mümkün olan en kısa zamanda başlanması önerildiğinden (5, 6, 20, 22) çalışma olguları kırığın şekillenmesinden ortalama 4 gün sonra (minimum 1–maksimum 6 gün) operasyona alındılar.

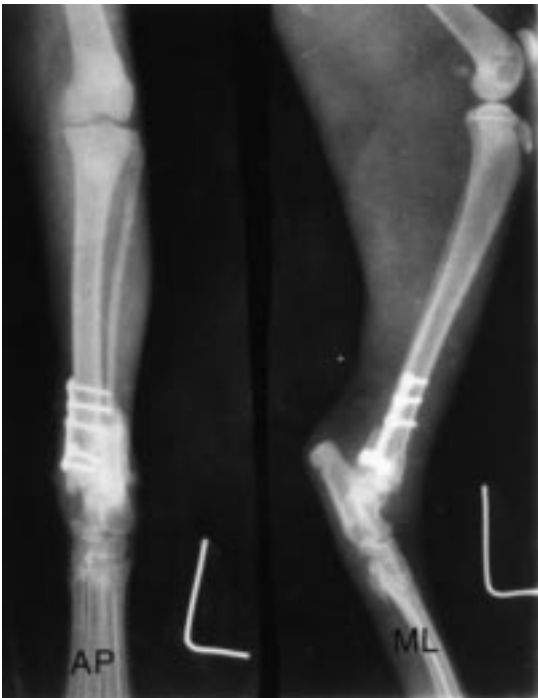Çalışma olgularının tamamı operatif müdahale ile saęaltıldılar. Literatür verilerde eklem içi kırıkların kapalı redüksiyon ve bandaj uygulaması ile saęaltılmamalarının gerektiği belirtilmektedir (4, 19).



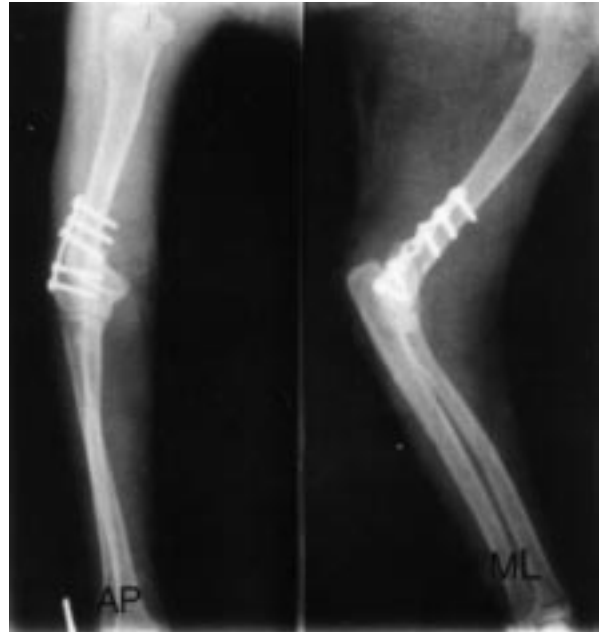Şekil 3. Sol humerus, Salter-Harris Tip 1 kırığı. Operasyon öncesi radyografik görüntüleri (AP, ML).



Şekil 4. Sol femur, Salter-Harris Tip 2 kırığı. Operasyon sonrası radyografik görünümü (ML).



Şekil 5. Sol tibia, Salter-Harris Tip 2 kırığı. Operasyon sonrası radyografik görüntüleri (AP, ML).



Şekil 6. Sol humerus, Salter-Harris Tip 1 kırığı. Operasyon sonrası radyografik görüntüleri (AP, ML).

Eklem içi kırıklarda iyi bir anatomik redüksiyon ve fikzasyon sağlanmamış ise nonunion, malunion, kötü eklem mobilitesi, dejeneratif eklem hastalıkları gelişebilmektedir (2, 4, 6, 8, 22). Çalışmada böyle sorunlar ile karşılaşmadı.

Mini-titanyum plakların, insan ve hayvanlar üzerinde yapılan birçok çalışmalarda, paslanmaz çeliğe oranla paslanma rezistanslarının daha güçlü ve elastikiyet modülüsünün kemiğe çok yakın olduğu, tomografik görünümüne izin verdiği, inert olması, nontoksik yapısı, antimagnetik, küçük ebatlarda ve değişik şekillerde olmasından dolayı çok üstün bir materyal olduğu birçok yazar tarafından belirtilmektedir (9-15). Çalışmada maksimum 230 gün vücutta bırakılan mini-titanyum plak ve vidalarda paslanma veya herhangi bir şekil değişikliği ile karşılaşmadı.

İyileşmeyi takiben özellikle genç olgularda implantların, büyüme plağına basınç yapmaları, plakta erken kapanma, ekstremitede kısalık vb. gibi problemler

yarattığından çıkarılmaları önerilmektedir (1, 11, 20). Ayrıca plak çıkarılmasından sonra %15 oranında refraktür şekillenebileceğinden, 1-2 hafta bandaj uygulanması önerilmektedir (1, 21). Çalışmada, 21 olgunun plakları çıkarıldı, ancak iki olgunun sahiplerinin ikinci bir operasyon istememeleri üzerine plakları yerlerinde bırakıldı. Plak çıkarılmasından sonra ekstremiteye bandaj uygulanmadı ve refraktür ile karşılaşmadı.

Sonuç olarak, bu çalışma ile mini-titanyum plak ve vidaların kedi ve küçük boy köpeklerin eklem içi ve çevresi kırıklarının sağaltımında güvenle kullanılabilir bir osteosentez materyali olduğu kanısına varıldı.

### Teşekkür

Çalışmaya katkı ve yardımlarından dolayı Prof.Dr. Doğan ASLANBEY'e, Prof.Dr. Arkun CANDAS'a ve Ankara Üniversitesi Araştırma Fonu'na teşekkür ederim.

### Kaynaklar

- Olmstead, M.L.: Complications of fractures repaired with plates and screws. *Vet. Clin. N. Am. Small Anim. Pract.*, 1991; 4: 669-686.
- Francis, D.J., Johnson, K.A.: Interfragmentary stability influences healing of intraarticular fractures: A radiographic study of canine femoral condyle fractures repaired with lag screws. *Vet. Comp. Ortho.*, 1990; 3: 71-77.
- Whitney, W.O., Schrader, S.C.: Dynamic intramedullary crosspinning technique for repair of distal femoral fractures in dogs and cats: 71 cases (1981-1985). *J. Am. Vet. Med. Assoc.*, 1987; 9: 1133-1138.
- Schatzker, J.: Intraarticular malunions and nonunions. *Orthop. Clin. N. Am.*, 1990; 4: 743-757.
- Lawson, D.D.: The management of fractures in domestic animals. *Brit. Vet. J.*, 1963; 119: 492-510.
- McLaughlin, R.: Intra-articular stifle fractures and arthrodesis. *Vet. Clin. N. Am. Small Anim. Pract.*, 1993; 4: 877-895.
- Ege, R.: Kırıkların cerrahi tedavisi. X. Milli Türk Ortopedi ve Travmatoloji Kongresi. 17-20 Mayıs 1987 MERSİN, Kongre kitabı, 9-44.
- Wolff, E.F.: ASIF (Association for the Study of Internal Fixation) techniques and implants: a review. *Vet. Med.-US.*, 1972; 67: 771-774.
- Marsh, J.L.: The use of Wurtzberg system to facilitate fixation in facial osteotomies. *Clin. Plast. Surg.*, 1989; 1: 49-56.
- Munro, I.R.: The Luhr fixation system for the craniofacial skeleton. *Clin. Plast. Surg.*, 1989; 1: 41-48.
- Schmelzeisen, R., McIff, T., Rahn, B.: Further development of titanium miniplate fixation for mandibular fractures. Experience gained and questions raised from a prospective clinical pilot study with 2.0 mm fixation plates. *J. Cranio. Maxillafac. Surg.*, 1992; 20: 251-256.
- Donachie, M.: Titanium. In: *Metal Handbook. Desk Edition* by ASM, 1993; 380-383.
- Orton, E.C., Polher, O., Shenk, R., Hohn, R.B.: Comparison of porous titanium-surfaced and standard smooth-surfaced bone plates and screws in an unstable fracture model in dogs. *Am. J. Vet. Res.*, 1986; 3: 677-682.
- Matter, P., Burch, H.B.: Clinical experience with titanium implants, especially with the limited contact dynamic compression plate system. *Arch. Orthop. Trauma. Surg.*, 1990; 6: 311-313.
- Riemer, B.L., Foglesong, M.E., Miranda, M.A.: Femoral plating. *Orthop. Clin. N. Am.*, 1994; 4: 625-663.
- Piermattei, D.L., Greely, R.G.: *Atlas of surgical approaches to the bones of dogs and cats.* 2<sup>nd</sup> edition, WB Saunders Company, Philadelphia, 1979; 146-148, 204-205, 274-278, 302-303.
- Lindenberg, A.M., Ebel, H., Fehr, M.: Fractures of the distal humerus experiences with fracture classification according to Unger et al. *Klientierpraxis*, 1991; 36: 411-422.
- Coetzee, G.L.: Supracondylar and distal epiphyseal femur fractures in dog and cat. *J. South African Vet. Assoc.*, 1983; 3: 171-179.

19. Denny, H.R.: Fracture fixation in small animal practice. In *pract.*, 1991; 13: 137-143.
20. Boudrieau, R.J.: Management of Salter type-1 and type-2 distal femoral fractures in the dog and cat. *Calif. Vet.*, 1984; 4: 9-13.
21. Brinker, W.O., Piermattei, D.L., Flo, G.L.: *Handbook of Small Animal Orthopedics and Fracture Treatment*. 1<sup>st</sup> Edition, WB Saunders Company, Philadelphia, 1983; 199-201.
22. Culvenor, J.A., Howlett, C.R.: Avulsion of the medial epicondyle of the humerus in the dog. *J. Small Anim. Pract.*, 1982; 23: 83-89.