

Karbontetraklorid (CCl₄) ile Deneysel Olarak Karaciğer Nekrozu Oluşturulan Ratlarda Vitamin E + Selenyum ve *Nigella sativa* (Çörekotu)'nın Karaciğer Yıkımını Engelleyici Etkileri*

Ali ŞAHİN

Yüzüncü Yıl Üniversitesi, Veteriner Fakültesi, Farmakoloji ve Toksikoloji Anabilim Dalı, Van - TÜRKİYE

Zabit YENER

Yüzüncü Yıl Üniversitesi, Veteriner Fakültesi, Patoloji Anabilim Dalı, Van - TÜRKİYE

Gürdal DAĞOĞLU

Yüzüncü Yıl Üniversitesi, Veteriner Fakültesi, Farmakoloji ve Toksikoloji Anabilim Dalı, Van - TÜRKİYE

Semiha DEDE

Yüzüncü Yıl Üniversitesi, Veteriner Fakültesi, Biyokimya Anabilim Dalı, Van - TÜRKİYE

Gökhan OTO

Yüzüncü Yıl Üniversitesi, Veteriner Fakültesi, Farmakoloji ve Toksikoloji Anabilim Dalı, Van - TÜRKİYE

Musa ALKAN

Yüzüncü Yıl Üniversitesi, Veteriner Fakültesi, Biyokimya Anabilim Dalı, Van - TÜRKİYE

Geliş Tarihi: 14.11.2001

Özet: Bu çalışmada, ratlarda karbontetraklorid (CCl₄) ile deneysel oluşturulan karaciğer nekrozunun engellenmesinde *Nigella sativa* (çörekotu)'nın etkisi araştırıldı. Çörekotunun antioksidan etkisinin karşılaştırılabilmesi amacıyla, yaygın olarak antioksidan amaçla kullanılan vitamin E ve selenyum elementi seçildi. Denemede 40 adet rat kullanıldı ve her grupta sekiz rat bulunacak şekilde A, B, C, D ve E gruplarına ayrıldı. A grubu kontrol olarak belirlendi ve deneme boyunca intraperitoneal (i.p.) parafin likid, B grubuna i.p. olarak likid parafin içinde CCl₄, C grubuna i.p. olarak likid parafin içinde CCl₄ ve i.m. olarak vitamin E + selenyum kombinasyonunun ticari bir preparatı uygulandı. D grubuna i.p. olarak likid parafin içinde CCl₄, i.m. olarak vit E + Se preparatı ve standart rat peletine % 10 oranında katılmış çörekotu, E grubuna ise, i.p. olarak likid parafin içinde CCl₄ ve standart rat peletine % 10 oranında katılmış çörekotu *ad libitum* verildi. Tüm gruplardan 4 kez, kontrol grubundakilerden bir de deneme başlangıcında olmak üzere 5 kez kalpten kan alındı ve bu örneklerde Malondialdehid (MDA), Glutasyon peroksidaz (GSH-Px), Süperoksid dismutaz (SOD), Alanin transaminaz (ALT), Aspartat aminotransferaz (AST), Glutasyon (GSH) ve serüloplazmin analizleri yapıldı. B grubunda lipid peroksidasyon ürünlerinin ve antioksidan enzimlerin belirgin bir şekilde arttığı görüldü. En az % ağırlık kaybı E grubunda gözlemlendi. Karaciğer örneklerinde en az nekroz oranı D grubunda saptandı. Histopatolojik muayene sonuçları da biyokimyasal sonuçlarla tutarlı idi. Sonuç olarak vitamin E + selenyum ve çörekotunun karaciğer nekrozunu engelleyebildiği kanısına varılmıştır.

Anahtar Sözcükler: Karaciğer nekrozu, CCl₄, vitamin E + selenyum, *Nigella sativa* (çörekotu)

The Effect of *Nigella sativa* (black seed) and Vit. E + Selenium in the Prevention of Liver Necrosis Experimentally Induced with Carbon Tetrachloride (CCl₄) in Rats

Abstract: The preventive effect of *Nigella sativa* (black seed) was investigated in rats with hepatic necrosis experimentally induced by carbon tetrachloride (CCl₄). To compare the antioxidant effect of black seed, well-known antioxidants, vitamin E and selenium mineral, were used. This study was conducted on 40 rats that were divided into five groups of eight. Group A was separated as a control group and treated intraperitoneally (i.p.) with only liquid paraffin. Group B was administered i.p. CCl₄ in liquid paraffin. Group C was administered i.p. CCl₄ in liquid paraffin and intramuscularly (i.m.) treated with vitamin E + selenium. Group D was administered i.p. CCl₄ in liquid paraffin, i.m. treated with vit E + Se and fed *ad libitum* with standard rat pellets containing 10% black seed. Group E was administered i.p. CCl₄ in liquid paraffin and fed *ad libitum* with standard rat pellets containing 10% black seed. Blood samples were drawn from the heart of the rats four times for the experimental groups and five times for the control

* TÜBİTAK'ın desteklediği, VHAG-1505 nolu araştırma projesinden özetlenmiştir.

group, one of which was at the beginning of the experiment. In blood samples, malondialdehyde (MDA), glutathione peroxidase (GSH-px), superoxide dismutase (SOD), alanine transaminase (ALT), aspartic transaminase (AST), intracellular glutathione (GSH) and ceruloplasmin analyses were performed. In group B blood samples, lipid peroxidation and antioxidant enzymes were significantly increased. The closest enzyme activities to those of the control group were found in group E. The least weight loss percentages were in group E. The least necrosis was detected in the liver samples of group D. Histopathological results were consistent with biochemical results. In conclusion, a liver necrosis preventive effect of vitamin E + selenium and black seed was observed.

Key Words: liver necrosis, CCl₄, vitamin E + selenium, *Nigella sativa* (black seed)

Giriş

Yüksek alkol tüketimi olan batı toplumlarında önemli bir halk sağlığı sorunu, kronik alkolizme bağlı yaygın karaciğer yıkımı sonucu gelişen karaciğer sirozudur ve en sık görülen ölüm nedenlerinden biridir (1,2,3). Günümüzde karaciğer sirozu veya fibrozisinin patogenezinin, lipid peroksidasyonunun sorumlu olduğu yaygın şekilde kabul görmektedir. Alkol tüketimine bağlı olarak oluşan karaciğer sirozunda lipid peroksidasyonun aldehidik ürünlerinin (Malondialdehid ve 4-hidroksinenal) arttığı gözlenmiş ve karaciğerde alkolün birinci basamak metaboliti olan asetaldehidin, hepatosit membranlarında lipid peroksidasyonunu başlattığı ve membran proteinlerine kovalent bağlanarak nekroz oluşturduğu belirlenmiştir (4,5,6). Benzer şekilde karbonditratlorid (CCl₄) de seçici hepatotoksik etkiye sahip bir kimyasaldır ve bir çok araştırmacı, çeşitli nedenlerle ortaya çıkan karaciğer yıkımına model oluşturmak üzere, deney hayvanlarında karaciğer sirozu oluşturmak için bu maddeden yararlanmıştır. Daha önce yapılmış çalışmalar göstermiştir ki, CCl₄'in deney hayvanlarına akut olarak verilmesinden sonra sentrilobüler karaciğer nekrozu ve yağlı karaciğer oluşmaktadır. Bu toksik etkiler, CCl₄'in sitokrom P-450 enzimi ile aktivasyonu sonucu oluşan ve O₂ ile kolayca reaksiyona girerek, triklorometilperoksi radikal (CCl₃O₂) oluşturan triklorometil serbest radikal (CCl₃) sonucu şekillenir. Bu toksik reaktif radikaller de aynen alkol metaboliti olan asetaldehidde olduğu gibi hepatosit membran proteinlerine kovalent bağlanma ve lipid peroksidasyon şeklinde iki büyük mekanizma ile hücre yıkımını başlatır (7). Bu serbest radikaller aynı zamanda önemli bir antioksidan özelliğe sahip olan intrasellüler glutasyon tüketimini artırır (4). E vitamini ve selenyum karaciğer koruyucu ve hepatotrofik maddelerdir ve özellikle hepatositler başta olmak üzere, bütün hücreleri peroksitlerin zararlı etkilerine karşı koruyabildikleri gibi, bu yönde sinerjik etkileşime girerek, birbirlerinin etkilerini güçlendirirler (8,9). Daha önce deney hayvanlarında yapılmış olan çalışmalar, CCl₄ ile indüklenmiş akut karaciğer nekrozuna karşı vitamin E

uygulanmasının koruyucu olabileceğini göstermiştir. Bir çalışmada (7), karaciğerin vitamin E rezervi artırılmış ve böylece lipid peroksidasyonunun yaygınlığı engellenebilmiş, bunun sonucu olarak oksidatif karaciğer hasarının boyutu azaltılabilmektedir. Selenyumun da antioksidan özelliğe sahip bir mineral olduğu ve özellikle alkolik tip sirozun şiddetini azalttığı bilinmektedir (10,11). Çörekotu, Ranunculaceae (dügünçeğigiller) familyasının *Nigella sativa* türüne giren bitkilerin kapsül içerisinde oluşan tohumudur. Günümüzde Güney Avrupa, Rusya, Kuzey Afrika, Sudan, Etiyopya, Türkiye, Suriye, İran, Afganistan ve Hindistan'da çörekotu büyük ölçüde üretilmekte ve tüketilmektedir (12). Çörekotu çoğu Ortadoğu ve Uzakdoğu ülkelerinde doğal tıbbi ilaç olarak 2000 yılı aşkın bir süredir tedavi amacıyla kullanılmaktadır. Son zamanlarda yapılan klinik ve deneysel çalışmalar çörekotu ekstraktlarının insektisid, bronkodilatör, immunomodülatif, antibakteriyel, hipotensif, koleretik, antitümöral, antifungal, antelmantik, antiastmatik gibi bir çok terapötik etkilerinin olduğunu göstermiştir (13-16). Çörekotunun etkin maddesi olan Timokinon'un aynı zamanda izole rat hepatositlerinde tetr-bütül hidroperoksid ile indüklenmiş oksidatif hasara karşı koruyucu bir etkiye sahip olduğu ve intrasellüler glutasyon üretimini arttırdığı kantitatif olarak saptanmıştır (17). Timokinon, tohumun uçucu yağında bulunmakta ve çörekotu tohumları da % 0,38-0,49 oranında uçucu yağ içermektedir (12).

Bu deneysel çalışmada, insanların kronik alkolizmde ortaya çıkan karaciğer yıkımına model oluşturmak üzere, ratlarda CCl₄ ile oluşturulan karaciğer yıkımı üzerinde çörekotunun antioksidan özelliği ve *in vivo* olarak karaciğer yıkımını engelleyici etkisinin olup olmadığı araştırıldı. Bu amaçla antioksidan özelliği ile karaciğer nekrozunu engellediği bilinen vitamin E + selenyum kombinasyonu bir preparat kontrol olarak kullanıldı. Ayrıca, % 10 çörekotu ve vitamin E + selenyum kombinasyonunun birlikte uygulanmasının aditif etki yaratıp yaratmayacağı belirlenmeye çalışıldı.

Materyal ve Metot

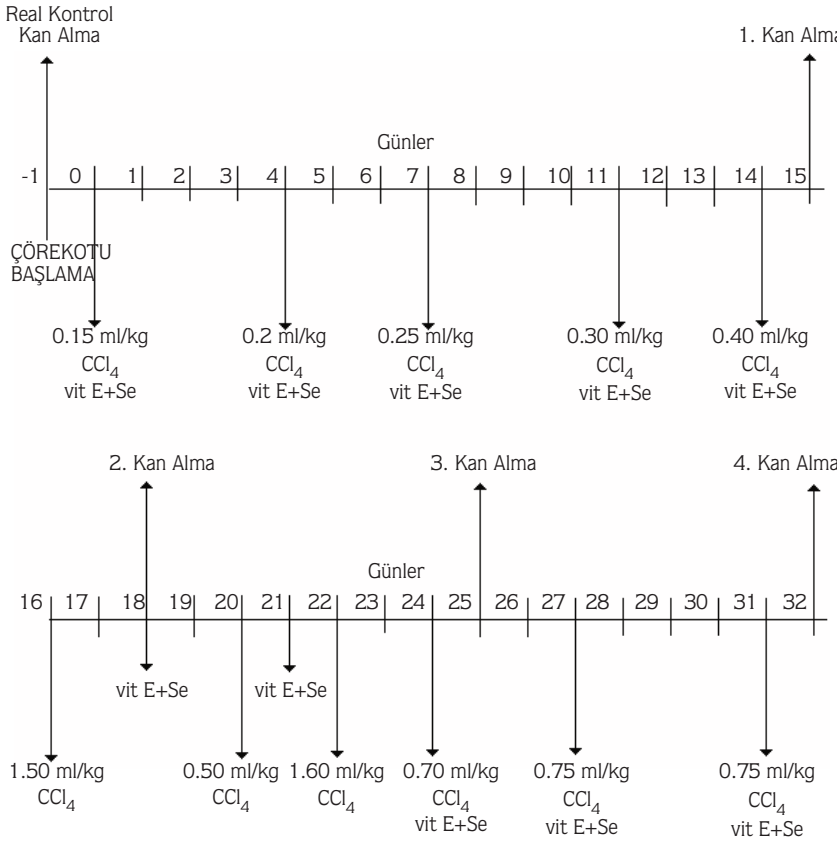
Hayvan Materyali, Yem, Çörekotu, Karbontetraklorür ve Vitamin E + Selenyum: 40 adet sağlıklı Sprague-Dawley ırkı, 250-300 g ağırlığında, 5,5-6 aylık erkek ratlar kullanıldı. Deney hayvanları standart metal rat kafeslerinde, hava sirkülasyonu sağlanmış deney hayvanları odasında 21 °C sıcaklıkta saklandı. Standart rat peletleri, % 10 çörekotu içeren peletler ve su *ad libitum* verildi. % 10 çörekotu içeren peletler, standart rat peletleri yem değirmeninde öğütülüp içine % 10 oranında kahve değirmeninde çekilmiş çörekotu katıldıktan sonra yeniden pelet yapılarak hazırlandı. Artan dozlarda karbontetraklorür (Merck) ilk 15 gün 1:7 oranında parafin likid içinde, 15. günden deneme sonuna kadar 3:5 oranında parafin likid içinde intraperitoneal (i.p.) olarak uygulandı. 1 ml'sinde 1 mg sodyum selenit, 60 mg Vitamin E içeren 20 ml'lik Eselen flakon (Vetaş)'dan 0,5 ml/kg dozda intramuskuler (i.m.) olarak haftada iki kez uygulandı.

Deneme Şeması: Kırk adet rat, A, B, C, D ve E olmak üzere 8'erli 5 gruba ayrıldı. A, B ve C grupları standart rat

peleti ile beslenirken, D ve E grupları standart rat peletine % 10 oranında öğütülmüş çörek otu ilave edilmiş yemle beslendi. A grubuna yalnızca i.p. olarak parafin likid, B, C, D ve E gruplarına i.p. olarak parafin likid içinde karbontetraklorid, C ve D gruplarına ayrıca i.m. olarak Vit E + Selenyum preparatı uygulandı. Bu şekilde A grubu kontrol tutularak, B grubunda CCl₄'in karaciğer üzerindeki yıkımlayıcı etkisi araştırıldı. Bu yıkımlayıcı etkiyi önleme ya da geriletme açısından, CCl₄ uygulamasına C grubunda Vit. E + Selenyum, D grubunda Vit E + Selenyum ve Çörek otu birlikte (aditif etki) ve E grubunda yalnızca Çörek otu ilave edilerek bunların etkili olup olmadıklarını ortaya koyabilmek amaçlandı.

Denemeye 32 gün devam edildi ve tüm gruplardan 4 kez kan alındı. A grubundan ayrıca deneme başlangıcında alınan kan örnekleri real kontrol olarak değerlendirildi. Artan dozlarda karbontetraklorid ve gruplar arasında farklılık gösteren Vit E + Selenyum uygulamaları ile kan alma günleri Şekil 1'de gösterildi.

Onbeşinci gün alınan kan örneklerinde, günlük bakılan GSH oranlarının gruplar arasında normal çıkması,



karaciğerde beklenen hasarın henüz oluşmadığını düşündürdü. Bu yüzden onaltıncı günde deneme gruplarındaki tüm hayvanlara 1,5 ml/kg dozunda karbondittrklorür verildi ; fakat oluşan ciddi klinik cevaba karşı, uygulamadan 1 saat sonra i.p. olarak 10 ml % 5'lik dekstrozu uygulandı ve sonraki uygulamalarda eski dozlara dönüldü. Enjeksiyon uygulamaları hafif eter anestezisi altında, kan alma işlemleri kalpten, normal eter anestezisi altında insülin enjektörleri ile gerçekleştirildi. Deneme sonunda anestezi altında kanları alınarak ötenazi edildikten sonra hayvanların nekropsileri yapıldı ve karaciğer örnekleri histopatolojik analiz için toplandı.

Biyokimyasal ve Histopatolojik analizler: Usulüne uygun olarak lityum heparinli tüplere alınan tüm kanlarda, aynı gün içinde, Beutler ve ark.'nın (18) metoduna göre GSH ve Akkuş'un (19) bildirdiğine göre MDA analizleri yapıldı. Geri kalan antikoagülanlı kandan hazırlanan kan hemolizatında SOD (Randox Kit, 2001), GSH-px (Randox Kit, 2001), ALT (Randox Kit, 2001) ve AST (Randox Kit, 2001) enzim aktiviteleri kitlerle belirlendi. Serüloplazmin miktar tayini, plazmada modifiye Ravin metodu (20) ile yapıldı. Deneme sonunda hayvanların nekropsisi yapıldı. Karaciğerlerden alınan doku örnekleri % 10'luk nötral formalinde tespit edildi. Bu doku örneklerinden parafin bloklar hazırlanarak 5 µm kalınlığında kesitler alındı ve bütün kesitler hematoksil-eozin (HE) ile boyandı. Ayrıca gerekli görülen kesitlere, fibröz dokunun varlığını görmek için Masson'un Trikrom ve van Gieson boyaları yapıldı. Hazırlanan preparatlar ışık mikroskopunda incelendi.

İstatistiksel analizler: Elde edilen sonuçlar; gruplar arasında (sıra), real kontrole göre ve kan alımlarında elde edilen sonuçlar arasında (sütun) istatistiksel olarak Duncan testine göre (21) değerlendirildi. P<0.05 seviyesindeki farklar, yüksek veya düşük yüklerle ifade edildi.

Bulgular

Ağırlık Kaybı: Deneme süresince hayvanların vücut ağırlıkları 100 mg seviyesinde hassas terazi ile tartıldı ve tartım sonuçları Şekil 2'de özetlendi. Grafikte görüldüğü gibi en az % ağırlık kaybı E grubunda gerçekleşti. Bu grupta ilk 8 günde % ağırlık kaybı diğer gruplardan farksızken, ikinci haftanın başlangıcından deneme sonuna kadar diğer gruplara göre daha az ağırlık kaybı belirlendi. Deneme sonunda ağırlık kayıpları D grubunda ~% 17 , B

grubunda ~% 14,5, C grubunda ~% 13 ve E grubunda ~% 7 olarak gerçekleşti. Kontrol (A) grubunda ise deneme süresince ağırlık kaybı gözlenmedi. A, B, C, D, E gruplarında ortalama günlük yem tüketimleri sırasıyla, 18.78, 16.75, 15.18, 14.86, 16.85 g olarak gerçekleşti.

Biyokimyasal Bulgular:

Çalışma sonucunda elde edilen MDA konsantrasyonlarının istatistiksel analizi Tablo 1'de özetlendi. Ayrıca tüm grup ortalamalarına göre yapılan değerlendirmede, B grubunun real kontrole ve diğer gruplara göre önemli oranda yüksek olduğu saptandı.

GSH-Px aktivitelerinin istatistiksel değerlendirilmesi Tablo 2'de gösterildi. Tüm grupların ortalama GSH-Px aktiviteleri real kontrolden yüksekti, ayrıca B grubu aktivitesinin de diğer deneme gruplarından yüksek olduğu saptandı.

SOD aktivitelerinin istatistiksel analizleri Tablo 3'te özetlendi. Bu enzim aktiviteleri bakımından, ortalama grup değerleri arasında ve real kontrole göre istatistiksel olarak belirgin bir fark gözlenmedi.

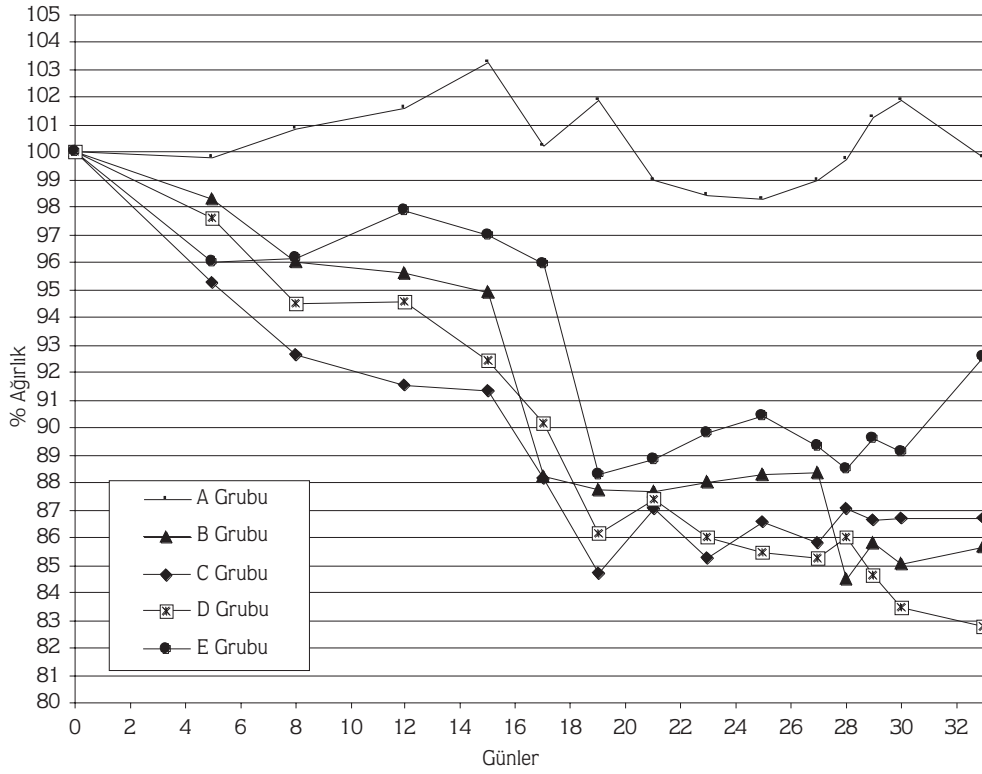
ALT enzim aktivitelerinin istatistiksel analizleri Tablo 4'te sunuldu. Tüm grup ortalamalarına göre B, C, D, E grupları A ve real kontrol grubundan önemli oranda yüksek bulunurken, gruplar arasında yalnızca E grubu diğer deneme gruplarından yüksek ve D grubu ise B, C ve E deneme gruplarından düşük bulundu.

AST enzim aktivitelerinin istatistiksel incelemesi Tablo 5'te özetlendi. Gruplar arası ortalama AST aktivitelerinin A ve real kontrol gruplarında diğer tüm deneme gruplarından düşük olduğu saptandı. B ve E gruplarında diğer gruplar ve real kontrole göre yüksek, D grubu AST aktivite değeri ise B ve E gruplarından belirgin şekilde düşük bulundu.

GSH konsantrasyonlarının değerlendirilmesi Tablo 6'da sunuldu. Ortalama gruplar arası karşılaştırmada, A, B ve C deneme gruplarının real kontrol ve D ve E gruplarından önemli oranda düşük olduğu saptandı.

Serüloplazmin konsantrasyonlarının analizi Tablo 7'de özetlendi. Ortalama gruplar arası serüloplazmin konsantrasyonu bakımından, C ve D gruplarının diğer gruplardan önemli oranda yüksek olduğu görüldü. Ayrıca, B grubunun da real kontrolden yüksek olduğu saptandı.

Histopatolojik Bulgular: A grubunda karaciğer lopçukları ve hepatositlerinin normal histolojik görünümde olduğu belirlendi. B grubunda bütün



Şekil 2. Grupların Ağırlık Kaybı (% Olarak)

Tablo 1. Malondialdehid (MDA) konsantrasyonları

Parametreler	Kan Alma	A GRUBU X±S \bar{x}	B GRUBU X±S \bar{x}	C GRUBU X±S \bar{x}	D GRUBU X±S \bar{x}	E GRUBU X±S \bar{x}	REAL KONTROL X±S \bar{x}
MDA (nmol/ml)	1.	2,50±0,11 *, 1	4,80±0,23 a, *	2,00±0,20	1,87±0,88	2,15±0,64	
	2.	1,84±0,25	0,76±0,23 a, *, 1	1,10±0,31	1,94±0,54	1,70±0,57	
	3.	1,10±0,43	3,65±1,20 a, *	1,90±0,59	1,42±0,47	1,62±0,32	1,47±0,39
	4.	3,27±0,18 *, 1	4,64±0,27 a, *	3,45±0,37 a, *, 1	3,54±0,53 a, *, 1	3,44±0,30 a, *, 1	
	Ort.	2,17±0,46	3,46±0,93 a, *	2,11±0,48	2,19±0,46	2,22±0,42	
n		8	8	8	8	8	

a= Diğer gruplara göre (p<0.05) farklı. *= real Kontrole göre (p<0.05) farklı. 1= Kan almaları göre (p<0.05) farklı.

karaciğer lopçuklarında periasiner ve portal bölgelerde hidropik dejenerasyon, koagülasyon nekrozu ve fibrozis ile çoğunluğu mononükleer, daha az olarak da nötrofil

lökositlerden oluşan hücrel eksudasyon saptandı. Fibrozis ve koagülasyon nekrozu periasiner alanlarda daha belirgindi. Bu değişiklikler çoğu kez periasiner

Tablo 2. Glutasyon peroksidaz (GSH-Px) enzim aktiviteleri

Parametreler	Kan Alma	A GRUBU X±S \bar{x}	B GRUBU X±S \bar{x}	C GRUBU X±S \bar{x}	D GRUBU X±S \bar{x}	E GRUBU X±S \bar{x}	REAL KONTROL X±S \bar{x}
GSH-Px (U/ml)	1.	27,72±5,65 *	41,85±11,57 *	35,30±7,13 *, 1	19,16±4,43	30,64±6,79 *	17,74±3,03
	2.	33,60±4,65 *	55,39±9,61 a, *, 1	31,49±2,57 *, 1	30,71±4,15 *	33,18±6,21 *	
	3.	30,44±7,66 *	41,59±11,15 *	28,96±4,33 *	34,66±9,41 *, 1	26,21±4,49 *	
	4.	20,99±4,80	25,36±2,60	25,95±1,88	30,58±3,85 a, *	26,21±4,27 *	
	Ort.	28,18±2,68 *	41,05±6,14 a,*	30,43±1,98 *	28,78±3,34 *	29,06±1,73 *	
	n	8	8	8	8	8	

a= Diğer gruplara göre (p<0.05) farklı. *= real kontrole göre (p<0.05) farklı. 1= Kan almalarına göre (p<0.05) farklı.

Tablo 3. Süperoksid dismutaz (SOD) enzim aktiviteleri

Parametreler	Kan Alma	A GRUBU X±S \bar{x}	B GRUBU X±S \bar{x}	C GRUBU X±S \bar{x}	D GRUBU X±S \bar{x}	E GRUBU X±S \bar{x}	REAL KONTROL X±S \bar{x}
SOD (U/ml)	1.	213,17±29,59 *, 1	288,91±51,23 a, *	300,98±14,51 a, *, 1	190,99±57,13 *	234,62±43,21 *,1	157,04±13,55
	2.	199,15±21,24 *, 1	302,01±6,57 a, *	186,09±27,71 *, 1	215,40±19,98 a, *	199,36±15,53 *, 1	
	3.	103,40±20,51 *	163,04±28,79 a	103,26±22,85 *	71,47±15,26 *, 1	78,7±18,46 *,1	
	4.	107,36±19,84 *	241,36±14,15 a, *	128,46±21,43 *	148,37±16,02	176,90±7,68 a,*,1	
	Ort.	155,77±29,24	248,83±31,42	179,70±43,99	156,56±31,56	172,40±66,88	
	n	8	8	8	8	8	

a= Diğer gruplara göre (p<0.05) farklı. *= real kontrole göre (p<0.05) farklı. 1= Kan almalarına göre (p<0.05) farklı.

bölgeden portal alanlara kadar uzanmıştı. Midzonal bölgelerde remark kordonlarında disosiasyon ve bazı hepatositlerde koagülasyon nekrozu ve hidropik dejenerasyon belirlendi (Şekil 3). Masson'un Trikrom ve van Gieson boyamaları ile fibröz dokunun varlığı doğrulandı.

C ve E grubunda benzer değişiklikler bulundu. Loçuklardaki dejeneratif ve nekrotik değişiklikler ile fibrozis, B grubuna göre belirgin olarak daha hafifti ve

özellikle fibrozis bütün loçuklarda gözlenmedi. Ayrıca dejeneratif ve nekrotik lezyonlar periasiner ve portal bölgeleri birleştirecek kadar yaygın değildi. Hücrel eksudasyon ise aynı yoğunlukta fakat sadece mononükleerdi (Şekil 4).

D grubunda dejeneratif ve nekrotik değişikliklere bütün loçuklarda, fakat bazı hepatositlerde rastlandı. Ayrıca portal ve periasiner bölgelerdeki fibrozis de çok az sayıda loçuklarda ve çok daha az olarak saptandı.

Tablo 4. Alanin transaminaz (ALT) enzim aktivitelemi

Parametreler	Kan Alma	A GRUBU X±S \bar{x}	B GRUBU X±S \bar{x}	C GRUBU X±S \bar{x}	D GRUBU X±S \bar{x}	E GRUBU X±S \bar{x}	REAL KONTROL X±S \bar{x}
	1.	45,50±10,50	3229,50±170,50 a, *, 1	1453,13±525,49 a, *	602,13±15,21 *	1125,50±425,81 *	
	2.	141,25±71,54 1	1161,50±536,34 *	1206,00±679,20 *	248,00±176,74	1980,00±1544,15 a, *, 1	
ALT (U/l)	3.	53,67±2,33	1367,50±460,75 *	1441,25±456,12 *	1976,67±938,72 a, *,1	3095,00±707,89 a, *, 1	54,25±7,27
	4.	35,00±5,16	1716,67±353,88 *	1666,43±269,26 *	1213,75±340,64 *	1989,00±316,23 a, *,1	
	Ort.	68,85±24,43 a	1868,79±497,82 *	1441,70±94,07 *	1010,14±378,92 *	2047,38±403,66 a, *	
	n	8	8	8	8	8	

a= Diđer gruplara göre (p<0.05) farklı. *= real Kontrole göre (p<0.05) farklı. 1= Kan almalara göre (p<0.05) farklı.

Tablo 5. Aspartat aminotransferaz (AST) enzim aktivitelemi

Parametreler	Kan Alma	A GRUBU X±S \bar{x}	B GRUBU X±S \bar{x}	C GRUBU X±S \bar{x}	D GRUBU X±S \bar{x}	E GRUBU X±S \bar{x}	REAL KONTROL X±S \bar{x}
	1.	115,50±10,50	4374,50±125,50 a, *, 1	1664,75±710,25 a, *	630,09±65,43 *	1073,75±386,80 a, *	
	2.	155,00±35,71	1613,75±626,30 *	1568,00±888,30 *	567,67±319,00 *	2434,33±1533,76 a, *	
AST (U/l)	3.	145,00±4,04 a	1971,25±635,65 *	1688,75±419,08 *	1838,33±700,05 *, 1	3220,00±447,78 a, *, 1	146,63±19,09
	4.	137,50±16,97 a	2411,67±582,40 a, 1	1791,43±314,54 *	1332,50±254,87 *,1	2456,00±458,05 a	
	Ort.	138,25±8,39 a	2592,79±615,90 a, *	1678,23±45,87 *	1092,13±303,21 *	2296,02±446,51 a, *	
	n	8	8	8	8	8	

a= Diđer gruplara göre (p<0.05) farklı. *= real Kontrole göre (p<0.05) farklı. 1= Kan almalara göre (p<0.05) farklı.

Hücrel eksudasyon tek tük olarak ve sadece mononükleer hücrelerden oluşmaktaydı (Şekil 5).

Tartışma

Ratlarda karbontetraklorür ile oluşturulmuş sirozda % 9 ve daha yüksek oranlara varan ağırlık kayıpları belirlenmiştir (22). Mevcut çalışmada da, gruplar arasında

% 7-17'lik ağırlık kaybı belirlendi. En fazla ağırlık kaybı % 17 ile D grubunda ortaya çıkarken, en az ağırlık kaybı % 7 ile E grubunda gerçekleşti. En az ağırlık kaybının E grubunda görülmesi, çörekotunun antioksidan özelliğinden çok, immun sistemi aktive etme özelliğinden kaynaklanmış olabileceğini düşündürmektedir (23). Çünkü histopatolojik ve bunları destekleyen biyokimyasal sonuçlara göre karaciğer nekrozunun engellenmesi

Tablo 6. Glutasyon (GSH) konsantrasyonları

Parametreler	Kan Alma	A GRUBU X±S \bar{x}	B GRUBU X±S \bar{x}	C GRUBU X±S \bar{x}	D GRUBU X±S \bar{x}	E GRUBU X±S \bar{x}	REAL KONTROL X±S \bar{x}
GSH (mg/dl)	1.	39,84±3,31 *	36,90±1,99 *	35,87±2,66 *, 1	40,63±3,30 *	38,97±2,55 a, *, 1	74,94±11,98
	2.	46,15±0,89	46,80±5,48 *	63,28±6,48 *	80,76±11,95 a	68,68±6,05	
	3.	52,88±2,73 *	47,74±2,74 *	52,08±1,53 *	55,04±3,68 *	56,88±3,08 *	
	4.	60,80±8,39 *	51,11±7,39 *	59,18±4,76 *	67,87±4,42 a	77,20±7,83 a	
	Ort.	49,92±4,50 *	45,63±3,05 *	52,60±6,04 *	60,82±8,66 a	60,43±8,28 a	
	n	8	8	8	8	8	

a= Diğer gruplara göre (p<0.05) farklı. *= real Kontrole göre (p<0.05) farklı. 1= Kan almalarına göre (p<0.05) farklı.

Tablo 7. Serüloplazmin konsantrasyonları

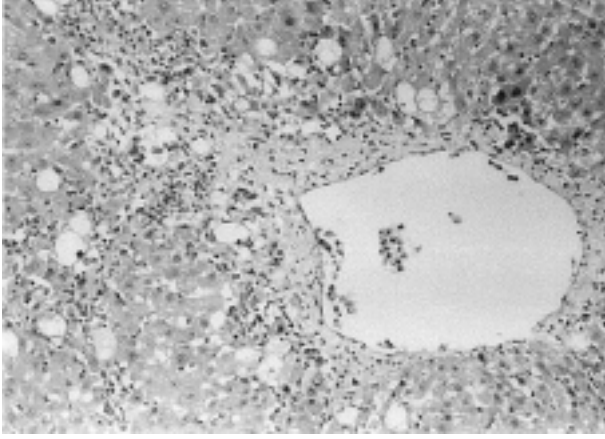
Parametreler	Kan Alma	A GRUBU X±S \bar{x}	B GRUBU X±S \bar{x}	C GRUBU X±S \bar{x}	D GRUBU X±S \bar{x}	E GRUBU X±S \bar{x}	REAL KONTROL X±S \bar{x}
SERÜLOPLAZMİN (mg/dl)	1.	34,37±8,24	34,37±9,00	32,00±4,98	92,43±4,74 *	33,77±9,04	25,77±7,32
	2.	101,32±23,67 a, *, 1	101,32±22,84 a, *, 1	142,20±41,53 a, *, 1	47,40±2,37	52,14±13,05	
	3.	45,03±11,69	45,03±9,82	47,40±20,86	66,36±28,73 a,*	42,66±11,41	
	4.	26,86±11,16	60,43±6,97 *	120,87±41,77 a,*, 1	150,26±76,46 a, *, 1	30,81±5,46	
	Ort.	51,89±16,89	60,29±14,69 *	85,62±27,05 a, *	89,11±22,37 a, *	39,84±4,81 a	
	n	8	8	8	8	8	

a= Diğer gruplara göre (p<0.05) farklı. *= real Kontrole göre (p<0.05) farklı. 1= Kan almalarına göre (p<0.05) farklı.

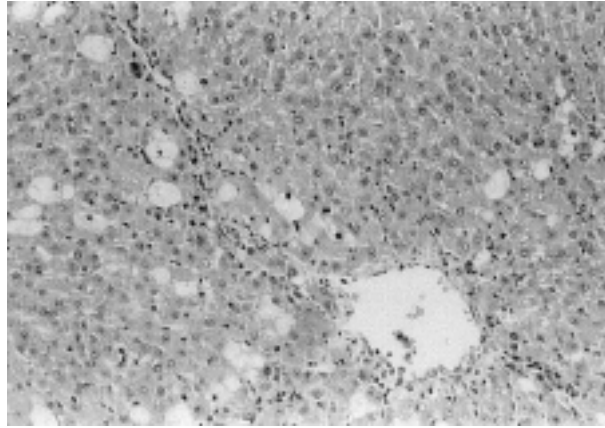
açısından en iyi sonuçlar çörekotu ve vit E + Se'un birlikte verildiği D grubunda alındı. C ve D grubunda ortalama yem tüketiminin daha az olması ise vitamin E ve selenyum alımına bağlı olabileceğini akla getirmektedir. Deneme sonunda D grubundaki en yüksek % ağırlık kaybının, en düşük ortalama günlük yem tüketimi ile tutarlı olduğu görüldü. Bununla birlikte, diğer gruplara oranla en fazla canlı ağırlık azalması D grubunda ortaya çıkmışsa da,

karaciğer yıkımının engellenmesi açısından bu grupta elde edilen olumlu biyokimyasal ve histopatolojik bulgulara göre Vit E + Selenyum ve çörek otunun birlikte kullanılmasının daha yararlı olduğu düşünülmektedir.

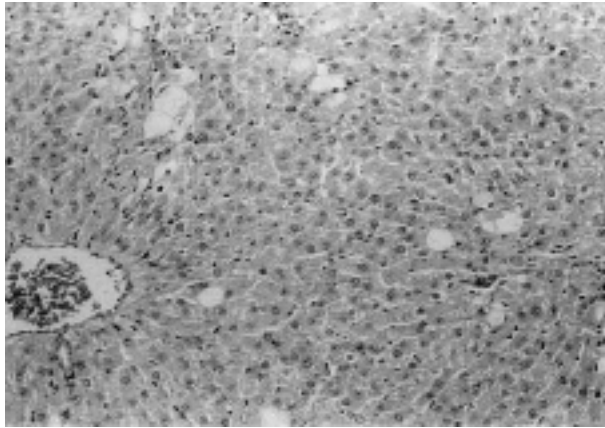
Sıçanlara küçük dozda verilen karbondioklorid uygulamasından sonra letal uygulaması ölüme yol açmamaktadır. İlk uygulanan küçük dozda, toksik maddeler çok amaçlı oksidaz sistemine bağlanmakta ve bu



Şekil 3. Hepatositlerde hidropik dejenerasyon ile periasiner bölgede fibrozis ve koagulasyon nekrozu. HE.x 160.



Şekil 4. Hepatositlerde hidropik dejenerasyon ve koagulasyon nekrozu ile periasiner olarak hafif fibrozis. HE.x 160.



Şekil 5. Hepatositlerde seyrek olarak hidropik dejenerasyon ve koagulasyon nekrozu. HE.x 160.

sistemi etkisizleştirmektedir. Aynı şekilde, çok fazla miktarda bölünmüş dozlar halinde verilen toksik materyalin etkisi, tek doz halinde verilen az miktardaki toksik materyalin etkisinden daha hafif olmaktadır (24). Sunulan çalışmada da bu nedenle artan dozlarda karbontetraklorid uygulaması yapılmıştır.

Müller ve ark. (25) alkolik ve nonalkolik karaciğer hasarı olan hastalarda yapmış oldukları bir çalışmada, alkolik olup aynı zamanda karaciğerinde herhangi bir hasar bulunmayan hastalarda MDA değerlerinin normal sınırlar içerisinde olmasına karşılık, alkolik hepatitli ve karaciğer sirozlu hastalarda MDA konsantrasyonlarında artışların olduğunu bildirmişlerdir. McDonald (26) ile French ve ark. (27) etanol ile karaciğer toksikasyonu oluşturdukları ratlarda, Ichinose ve ark. (28) ise köpekte CCl_4 ile oluşturdukları karaciğer toksikasyonunda lipid peroksidasyon ürünü olan MDA'nın konsantrasyonlarında anlamlı yükselmeler saptamışlardır. Thresiamma ve Kuttan (29) ratlarda yine CCl_4 ile oluşturdukları karaciğer fibrozisinde lipid peroksidin belirgin şekilde arttığını, ellagic asit uygulaması ile de lipid peroksid düzeyinin düştüğünü bulmuşlardır. Bu denemede de, B grubu MDA konsantrasyonları belirgin olarak tüm diğer gruplardan yüksek bulunmuştur, ortalama grup değerlerine göre yapılan karşılaştırmada ise vit. E, Se ve çörek otu verilen gruplardaki MDA düzeylerinin real kontrolden önemli oranda farklı olmadığı gözlemlendi. Bu sonuçlar C, D ve E gruplarında lipid peroksidasyonunun B grubundaki kadar ilerlemediğini göstermektedir.

Daha önce tavşanlarda yapılmış benzer bir çalışmada (29) GSH-Px enzim aktivitelerinde çörekotu, vitamin E, vitamin C ve selenyum uygulamaları sonucu bir artış gözlenmediği, hatta vitamin C uygulanan grupta bu enzim aktivitesinin azaldığı bildirilmiştir. Sunulan bu çalışmada da, bütün grupların ortalama GSH-Px aktiviteleri real kontrolden yüksekti, ayrıca B grubu aktivitesinin de diğer deneme gruplarından yüksek olduğu saptandı. GSH-Px enzim aktivitesinin antioksidan madde uygulanan grupta azalması, lipid peroksidasyonunun önlenmesi için bu enzimin kullanıldığını düşündürmektedir. Ancak, özellikle son kan almada D grubunda söz konusu enzimin yeniden artması, kofaktörü olan selenyum uygulamasından ve antioksidanların birlikte verilmesinden kaynaklandığını düşündürmektedir. Ayrıca, D grubu karaciğer örneklerinin nekrozdan en az oranda etkilendiğini gösteren histopatolojik bulgular da biyokimyasal sonuçlarımızı desteklemektedir.

Türkdoğan ve ark. (23) tavşanlarda yaptıkları çalışmada SOD enzim aktivitelerinin çörekotu, vitamin E, C ve selenyum uygulanan gruplarda düştüğünü bildirmişlerdir. Sunulan çalışmada da bu enzim aktiviteleri B grubunda tüm kan almada, C grubunda birinci, E grubunda ise dördüncü kan almada diğer gruplara göre yüksek bulunmuş, fakat D grubu SOD enzim aktivitesi tüm kan almada A grubu aktivitelerinden istatistiksel olarak farksız bulunmuştur. Ortalama grup değerleri arasında ve real kontrole göre istatistiksel olarak belirgin bir fark gözlenmedi. B grubu yüksek, C ve E gruplarının birbirine yakın, ancak real kontrol ile A ve D gruplarına göre yüksek olması, CCl₄'in olumsuz etkisi üzerine çörekotu ve vitamin E + Se'un additif etkisine dikkat çekmektedir.

ALT ve AST enzim aktiviteleri bir çok araştırmacı tarafından bildirildiği gibi, ratlarda CCl₄ ile toksikasyonun indüklendiği çalışmalarda önemli oranlarda artmıştır (28, 30). Turgut ve ark. da (31) CCl₄ ile köpeklerde oluşturdukları toksikasyon sonucunda serum ALT ve AST aktivitelerinde istatistiksel olarak önemli artışların olduğunu bildirmişlerdir. Sunulan çalışmada da, ALT ve AST enzim aktiviteleri tüm deneme gruplarında her kan almada önemli şekilde yüksek bulunmuş, ancak vit E + Se uygulanan C grubu ile vit E + Se + çörekotu uygulanan D grubu ALT ve AST aktivitelerinin bütün kan almada B ve E gruplarına göre daha düşük olduğu görülmüştür. Bu da vitamin E ve selenyum uygulamasının ALT ve AST enzim aktivitelerindeki artışın engellenmesinde daha etkin olduğunu göstermektedir. Enzim aktivitesindeki azalma, karaciğerde oluşan hasarın engellenmesinde, çörekotu uygulamasının tek başına yeterli etkiyi sağlamamış olabileceğini, aditif olarak vitamin E ve selenyum uygulamalarının başarıyı arttıracaklarını akla getirmektedir.

Deney hayvanlarında ve insanda kronik alkol tüketiminden sonra hepatik glutasyonun azaldığı gözlenmiştir (32). Ortalama gruplar arası karşılaştırmada, A, B ve C deneme gruplarının real kontrol ve D ve E gruplarından önemli oranda düşük olduğu saptandı. Vit E + Se ve çörekotunun birlikte verildiği D ve E grubunda GSH konsantrasyonlarının real kontrole yakın çıkması, eksojen olarak bol miktarda antioksidanın organizmaya katılmasına bağlanabilir. Sadece CCl₄ uygulanan B grubundaki düzeyin en düşük bulunması kronik karaciğer bozukluklarında bildirilen düşük GSH konsantrasyonlarına ait bilgileri desteklemektedir.

Loginov ve ark. (33) kronik hepatitisi hastalarda, hem antioksidan enzim aktivitelerinde hem de serüloplazmin miktarlarında yükselmelerin olduğunu saptamışlardır. Ritland ve ark. (34) da karaciğer sirozlu, kronik aktif hepatitisi, primer biliyer sirozlu hastalarda, karaciğer bakır konsantrasyonu ile serum serüloplazmin düzeylerinde artışların olduğunu bildirmişlerdir. Van Gool ve ark. (35) da CCl₄ intoksikasyonu ile ratlarda oluşturdukları karaciğer fibrozisinde toksikasyon süresince, akut faz proteinlerinden serüloplazmin ve haptoglobulin miktarlarında belirgin artışların olduğunu belirtmişlerdir. Sunulan çalışmada, serüloplazmin konsantrasyonları ilk ve dördüncü kan almada D grubunda, ikinci kan almada A, B ve C grubunda yüksek bulunmuştur. Yalnızca çörekotu verilen E grubunda, hiçbir kan almada serüloplazmin konsantrasyonunda istatistiksel olarak bir yükselme gözlenmemiştir. Bu çalışmada, tek başına çörekotu otunun etkisi en net olarak serüloplazmin değeri üzerinde olmuştur. Bütün grupların toplam kan örnekleri ortalaması real kontrolden yüksek olmakla birlikte real kontrole en yakın E grubu bulunmuştur. C ve D gruplarında serüloplazmin düzeyinin birbirine yakın ve yüksek çıkması vitamin E + Se'un tek başına veya çörekotuyla birlikte kullanımına bağlı olduğunu desteklemektedir. Serüloplazmin konsantrasyonu üzerinde tek başına çörekotu olumlu yönde etkili olurken, vitamin E + Se tek başına veya çörekotuyla birlikte kullanıldığında olumsuz etki oluşturmaktadır.

Sonuç olarak: en az % ağırlık kaybı sadece çörekotu verilen E grubunda gözlemlendi. C ve E grubunda histopatolojik incelemeler sonucunda karaciğer örneklerinde benzer bulgular elde edildi ve bu sonuçları biyokimyasal parametrelerimiz de destekledi. D grubundaki ratlarda, karaciğer dokusunun en az hasara uğramış olması ve biyokimyasal sonuçların bunu desteklemesi, vit E + Se ve çörekotunun birbirine aditif etkisinin varlığını göstermesi bakımından önemlidir. Vitamin E + selenyum ve çörekotunun ratlarda CCl₄ ile indüklenen karaciğer nekrozunu engelleyebildiğinin ortaya konulmasının, bu konuda yapılacak daha ileri çalışmalara temel oluşturacağı düşünülmektedir.

Teşekkür

Yazarlar, çörekotu (*Nigella sativa*)'nun otentikasyonunu yapan Doç. Dr. Kenan Demirel'e ve istatistik analizlerin yapılmasındaki yardımlarından dolayı da Yrd. Doç. Dr. Kazım Kara'ya teşekkür ederler.

Kaynaklar

1. Angell, M., Kassier, J.P.: Alcohol and other drugs-toward a more rational and consistent policy. N. Engl. J. Med. 1994; 331: 537-539.
2. Steven, E.H., Ned, H.C.: Alcoholism. Scientific American, Inc., 13 Psychiatry, III Alcoholism, 1-12, 1990.
3. Lieber, C.S.: Medical Disorders of Alcoholism. N. Engl. J. Med. 1995; 333: 1058-1065.
4. Paradis, V., Kollinger, M., Fabre, M., Holstege, A., Poynard, T., Bedossa, P.: In situ detection of lipid peroxidation by products in chronic liver diseases. Hepatology. 1997; 26: 135-142.
5. Britton, R.S., Bacon, B.R.: Role of free radicals in liver diseases and hepatic fibrosis. Hepatogastroenterology. 1994; 41: 343-348.
6. Kumar, V., Robins, S.L.: Basic Pathology, Fourth ed., W. B. Saunders Company, pp: 587, 1987.
7. Parola, M., Leonarduzzi, G., Biasi, F., Albano, E., Biocca, M.E., Poli, G., Dianzani, M.U.: Vitamin E Dietary Supplementation Protects against Carbon Tetrachloride-Induced Chronic Liver Damage and Cirrhosis. Hepatology. 1992; 16: 1014-1021.
8. Şanlı, Y.: Veteriner Klinik Farmakoloji ve İlaçla Sağaltım İlkeleri. Özkan Matbaacılık Ltd. Şti., Ankara, pp: 430, 1999.
9. Sağlam, K., Bakır, B.: Köpeklerin Termal Yanıklarında Antioksidanların Yara İyileşmesi üzerine Etkileri. YYÜ, Sağlık Bilimleri Dergisi. 1999; 5(1-2): 26-37.
10. Lieber, C.S.: Pathogenesis and treatment of liver fibrosis in alcoholics: 1996 update. Dig. Dis. Sci. 1997; 15: 42-46.
11. Dworkin, B.M., Rosenthal, W.S., Stahl, R.E., Panesar, N.K.: Decreased hepatic selenium content in alcoholic cirrhosis. Dig. Dis. Sci. 1988; 33: 1213-1217.
12. Türker, L., Bayrak, A.: Çörekotu (*Nigella sativa* L.)'nun Sabit ve Uçucu Yağ Kompozisyonunun Araştırılması. Standard, 1997; 430: 128-137.
13. Aqel, M., Shaheen, R.: Effects of the volatile oil of *Nigella sativa* seeds on the uterine smooth muscle of rat and guinea pig. J. Ethnopharm. 1996; 52: 23-26.
14. Mahfouz, M., El-Dakhkhny, M.: Some chemical and pharmacologic properties of the new antiasthmatic drug "nigellone". Pharm. Bull. 1960; 42: 411-415.
15. Hanafy, M.S., Hatem, M.E.: Studies on the antimicrobial activity of *Nigella sativa* seed (black cumin). J. Indiana State Med. Assoc. 1991; 34: 275-278.
16. Salomi, N.J., Nair, S.C., Jayawarahanan, K.K., Varghese, C.D.: Antitumor principles from *Nigella sativa* seeds. Johns Hopkins Alumni. Mag. 1992; 63(1): 33-36.
17. Daba, M.H., Abdel-Rahman, M.S.: Hepatoprotective activity of thymoquinone in isolated rat hepatocytes. Toxicol. Lett. 1998; 95(1): 23-29.
18. Beutler, E., Duron, O., Kelly, B.M.: Improved Method for the Determination of Blood Glutathione. J. Lab. Clin. Med. 1963; 61(5): 882-885.
19. Akkuş, İ.: Serbest Radikaller ve Fizyopatolojik Etkileri. Konya, Mimoza Yayınları, 1995.
20. Yenson, M.: Klinik Biyokimya Laboratuvar Çalışmaları, Beta Yayınları, 6. Baskı, İstanbul, 1986.
21. Düzgüneş, O., Kesici, T., Kavuncu, O., Gürbüz, F.: Araştırma ve Deneme Metotları (İstatistik Metotları-1) Ankara Üniv. Zir. Fak. Yay. No: 1021, Ankara, 1987.
22. Fischer-Nielsen, A., Poulsen, H.E., Hansen, B.A., Hage, E., Keiding, S.: CCl₄ cirrhosis in rats: irreversible histological changes and differentiated functional impairment. J. Hepatol. 1991; 12: 110-117.
23. Türkdoğan, M.K., Ağaoğlu, Z., Yener, Z., Şekeroğlu, R., Akkan, H.A., Avcı, M.E.: The Role of Antioxidant Vitamins (C and E), Selenium and *Nigella sativa* in the Prevention of Liver Fibrosis and Cirrhosis in Rabbits: New Hopes. Dtsch. Tierarztl. Wschr. 2001; 108: 71-73.
24. Milli, Ü.M., Hazıroğlu, R.: Veteriner Patoloji II. Cilt. pp: 195, 2000.
25. Müller, G., Rahfeld, B., Tannasch, M.: Malondialdehyde Concentration in Blood Plasma of Patients with Liver Disease. Z. Gesamte. Inn. Med. 1992; 47(6): 263-265.
26. McDonald, C.M.: The Effect of Ethanol on Hepatic Lipid Peroxidation and the Activities of Glutathione Reductase and Peroxidase. Febs Letters. 1973; 35 (2): 218-227.
27. French, S.W., Morimoto M., Reitz, R.C., Koop, D., Klopfenstein, B., Estes, K., Clot, P., Sundberg, M.A., Albabo, E.: Lipid Peroxidation, CYP2E1 and Arachidonic Acid Metabolism in Alcoholic Liver Disease in Rats. J. Nutr. 1977; 127: 907-911.
28. Ichinose, T., Miller, M.G., Shibamoto, T.: Determination of Free Malondialdehyde Formed in Liver Microsomes upon CCl₄ Oxidation. J. Appl. Toxicol. 1994; 14 (6): 453-455.
29. Thresiamma, K.C., Kuttan, R.: Inhibition of liver fibrosis by ellagic acid. Indian J. Physiol. Pharmacol. 1996 ; 40(4): 363-366.
30. Dashti, H., Jeppson, B., Hagerstrand, I., Hultberg, B., Srinivas, U., Abdulla, M., Bengmark, S.: Thioacetamide- and Carbon Tetrachloride-Induced Liver Cirrhosis. Eur. Surg. Res. 1989 ; 21: 83-89.
31. Turgut, K., Demir, C., Ok, M., Çiftçi, M.K.: Ultrasonographic Evaluation of the Liver Damage in the Dog with Carbon Tetrachloride in Toxication. Tr. J. of Veterinary and Animal Sciences. 1995; 19: 335-338.
32. Lieber, C.S.: Role of oxidative stress and antioxidant therapy in alcoholic and nonalcoholic liver diseases. Adv. Pharmacol. 1997b; 38: 601-628.

33. Loginov, A.S., Matiustin, B.N., Chebanov, S.M., Reshetniak, V.I.: Cholestasis Assessment by Activity of Antioxidant Enzymes and Composition of Plasma Lipoproteins in Patients with Liver Diseases. *Ter. Arkh.* 1998; 70(4): 40-42.
34. Ritland, S., Steinnes, E., Skrede, S.: Hepatic Copper Content, Urinary Copper Excretion and Serum Ceruloplasmin in Liver Disease. *Scan. J. Gastroent.* 1983; 12: 81-88.
35. Van Gool, J., De Nie, I., Smit, J., Zuyderhout, F.M.: Mechanisms by Which Acute Phase Proteins Enhance Development of Liver Fibrosis: Effects on Collagenase and Proly-4-Hydroxylase Activity in the Rat Liver. *Exp. Mol. Pathol.*, 1986; 45(2): 160-170.