

Köpek Irklarında Glokomun Goniskopik Tanısı ve Operatif Sağaltımı

Faruk AKIN

Ankara Üniversitesi, Veteriner Fakültesi, Cerrahi Anabilim Dalı, Ankara-TÜRKİYE

Geliş Tarihi: 30.01.1997

Özet: 1995-1996 yılları arası toplam 52 köpeğin 104 gözünde Schiøtz's tonometresi ile göziçi basınçları ölçüldü. Blunan skala değerleri Peiffer'in köpek kalibrasyon tablosuna göre değerlendirildi.

Slit-lamp aracılığıyla goniskopik muayenede lig. pectineum ve İrido-korneal açılar incelendi. Göz içi basınçları ile birlikte gonioskopik bulgular ayrıca değerlendirildi.

Başta Kangal sonra Kangal melezi, yerli ve diğer köpek ırklarından elde edilen bulgulara göre göz içi basınçları normalinden biraz yüksek bulundu ve standart sapmalar da hesap edilerek basınçların >30 mmHg'ya yakın oldukları gözlemlendi.

Gonioskopik bulgularda her ırkta lig. pectineum'un durumu ile açılar muayene edildi ve Kangal ırkı köpeklerde glokoma predispozisyon ya da risk faktörü olarak değerlendirilebilecek bir disgenezi olgusu saptanmadı.

Anahtar Sözcükler: Glokom, Gonioskopi, Disgenezi, Kangal.

Gonioscopic Diagnosis and Operatife Treatment of Glaucoma in Dog Breeds

Abstract: Intraocular pressure of 104 eyes of 52 dogs were measured using Schiøtz's tonometer between 1995-1996. Obtained scala readings were conversed according to Peiffer's canine calibration table.

Lig. pectineum and iridocorneal angles were observed by the help of gonioscopy and slit-lamp. Gonioscopic findigs were evaluated in association with intraocular pressure separatley.

Intraocular pressures were found higher than normal levels according to finding first of all in Kangal breeds then in half-breed Kangals and the other breeds. The standart deviations were calculated and the pressures were observed to be nearly >30 mmHg.

Position of lig. pectineum and the angles were examined by the help of gonioscopy in five breeds and in Kangal breeds any dysgenesia that may be a risk or predisposition to glaucoma cannot be recorded.

Key Words: Glaucom, Gonioscopi, Dysgenesia, Kangal.

Giriş

AÜ Veteriner Fakültesi Cerrahi Anabilim Dalı/Cerrahi Bilim Dalı Kliniklerinde son yıllarda özellikle Göz Hastalıkları alanında önemli aşamalar kaydedilmektedir. Nadir görülen bir hastalık izlenimi verdiği halde kliniğimizde glokoma rastlama oranı ise %0.5-1 kadardır. Klinik bulgu ve Schiøtz's tonometrik ölçümlere göre kliniklerimizde glakoma rastlama sıklıkla poodle ırkı köpeklerde olmaktadır. Yaş ortalamaları 4-14, İntraoküler basınçları da ortalama 41 mmHg kadardır.

Glokom riski ya da predispoze ırklar arasında yer alan poodle ırkı köpekler bulgularımızı kanıtlar niteliktedir (2, 3, 4, 5).

Gelatte (1), bugün için 50'ye yakın glokom riskli

köpek ırkı saptamıştır. Ülkemizin sembolü olarak kabul edilen Sivas-Kangal çoban köpeklerinde, glokom riskini ya da predispozisyonunu araştırma girişiminde bulunurken; yerli, kangal melezi ve yabancı köpek ırklarında Schiøtz's tonometrik bulgularla gonioskopik sonuçları karşılıklı değerlendirmek, açılı bulgularına göre tıbbi veya operatif girişimlerde bulunmak amaç edinilmiştir. Şimdiye kadar yapılan araştırmalara da katkıda bulunmak düşünülmüştür. Klinik yapan meslektaşlara yararlı olmak ilke edinilmiştir. Bu alanda elde edilen bilgi ve bulguların ışığında Slit-Lamp (Biomikroskop) ve üç aynalı Goniolensin kliniklerimizde ilk kez kullanımı ve Schiøtz tonometresi ile elde edilen sonuçların köpek kalibrasyon cetveline göre uyarlanması, glokom tanısı ve sağaltımına yeni bir boyut getireceği inancı taşınmıştır.

*Bu çalışma TÜBİTAK VHAG/1124-ADP tarafından desteklenmiştir.

Glokom basit olarak göziçi basıncının artması olarak tanımlanır. Gelatte'a (1) göre glokom, göziçi basıncının artması sonucu görme ve göz sağlığını etkileyen, değişik derecede yıkımlara neden olan bir grup göz hastalığıdır. Chaudieu (4) ise, glokomu pekçok sendromu belirleyen bir göz hastalığı şeklinde yorumlamıştır. Yazar terimin tam anlamını N.optikus ile retinaya ilgili bozukluklarda bulunduğunu da kaydetmiştir.

Özellikle bazı köpek, bir dereceye kadar da belirli kedi ırklarında özel predispozisyonların etkisi ile glokom oluşumunun kaçınılmaz olduğu görülmektedir (1, 6, 7, 8).

Köpeklerde bu komplike hastalığın incelenmesinde tonometri, tonografi, gonioskopi, humor akus ve farmakolojik dinamik araştırmalardan yararlanılmaktadır. Köpeklerdeki glokom riskinin insanlardakine çok benzediği, bu nedenle insan göz hastalıkları alanında köpeklerin bir model oluşturduğu bildirilmektedir (1).

Glokom sendromu etiyolojik yönden başlıca üç ana gruba ayrılır. Bunlar primer, sekonder ve konjenital glokomdur.

Köpeklerde primer glokomda göziçi basınç artışına ilişkin herhangi bir anomali saptanamaz (1, 6, 9, 10). Ancak primer glokomda göziçi basınç artışında; h. akus'un drenaj eksikliği, trabeküler sistem, siliar aralık veya her ikisinde birden şekillenen obstruksiyonların etkili olduğu kaydedilir (1, 3, 4, 8, 11).

Sekonder ve kongenital glokomda, intra-oküler basınç artışında risk olayı dışında lens anomalilerinin yapı ve pozisyonlarının etkisi bulunur ve h. akus akışı engellenir. Sekonder glokom uni ya da bilateral seyredir (2, 3, 4, 7, 10).

H. akus protein ve hücreden yoksundur. Korpus siliareyi kuşatan epitelyumdan ultrafiltrasyonla aktif olarak salgılanır. H. akus'un kan basıncından da etkilendiği görülür. Karbonik anhidrazın etkisi ile salgılanan humor, enzimin inhibe edilmesiyle de azalır (1, 10, 11, 12, 13).

H. akus korpus siliareden salgılandıktan sonra pupiller yolla ön kamaraya geçerek trabeküler ağı içeren siliar aralıklara girer ve burada bulunan venöz pleksusta emilerek venöz dolaşıma karışır (1, 3, 6, 9, 10).

H. akus salgılanması kan basıncının düşmesinden kardiyolojik ve hipovolemik şoklardan, hipoadrenokortisizmden etkilenir (7, 8). Göz yangıları ise humor salgılanmasını azaltarak göziçi basıncının düşmesine neden olur (7).

Glokom tanısında bugün literatürlerde 4 ayrı yöntem vurgulanmaktadır. Bunlar: Tonometri, Gonioskopi,

Tonografi ve Oftalmaskopi'dir. Köpek göz hastalıklarında iki farklı tonometre uygulanmaktadır. İlki indentifikasyon, ikincisi de aplanasyon tonometresidir. İlkine en güzel örnek Schiøtz tonometresidir. Gelatte'a (1) göre en iyi ölçüm Schiøtz tonometresi ile yapılmaktadır. Bu tonometre ile ölçüm yapılırken, hata payı olasılığı düşünülerek, standardizasyonun iyi tutulması gereği vurgulanmaktadır. Köpeklerde adı geçen tonometrenin uygulandığında hayvanın oturur pozisyonda kalması ile yatar pozisyonda bulunmasının ölçümde herhangi bir hata payı yaratmayacağı kaydedilmektedir (1, 10, 13, 14, 15, 16).

Schiøtz tonometresi ölçüm skalasından okunan değerler; gerçek değerler olmayıp, kornea alanına alet aracılığıyla konulan 5, 7.5 ve 10 g'lık ağırlıkların bulbusta oluşturduğu indentasyon oranının göstergesi olarak değerlendirilir. Bunu mm/Hg basıncı cinsinden değerlendirebilmek için kalibrasyon tabloları kullanılır (1, 8, 14, 16, 17, 18, 19, 20).

Bugün için değişik kalibrasyon tabloları kullanılır. Bunlar Gelatte (1), Peiffer (18) ve 1995'te Amerikan Otolaryngology ve Ophthalmology Komitesi'nce Schiøtz tonometresinden elde edilen değerlerle, Freidenwald bulguları da dikkate alınarak hazırlanıp kabul edilen kalibrasyon tablolarıdır (21).

Gonioskopi; glokom oluşumunda etkili olan iris-kornea arası (irido-corneal) açının belirlenmesinde, goniodisjenezi'nin saptanmasında baş vurulan bir muayene yöntemidir. Uygulama goniolens, gonioskop adı verilen ve cornea üzerine yerleştirilen araçlarla gerçekleştirilir.

Direkt goniolens ve endirek gonioprizmanın köpeklerde açılı ölçümünde kullanılabilirliği vurgulanır. Direkt goniolensin kornea eğimine en iyi adapte olan araç olduğu ayrıca bildirilmektedir (1, 8).

Uygulama öncesi göze pupillayı etkilemeyecek lokal bir anestetik damlatılır ve hayvan yatar pozisyona getirilerek lens kornea üzerine yerleştirilir. Gonioskop ile kornea arasında kalan boşluğu doldurmak için %1'lik metil selüloz ya da %2.5 luk bir pomat (jel) konulur. Göz iç açısı dört derecede incelenerek hayvan hareketlerinden doğacak hata payı giderilmeye çalışılır. Anterior açının tam ölçümü için, elle manipüle edilen Slit-Lamp'a (Binoküler-Biyo-Mikroskop) gereksinim duyulur. Göz iç açısının iyi aydınlatılması ve gerekli büyütmenin sağlanması için elde tutulan Slit-lamp, iyi bir stereopsinin gerçekleşmesine yardımcı olur. Slit-lamp'ın ışığı, aynadan yansıtılarak açının ölçülmesine olanak sağlar (1, 3, 6, 12, 22, 23).

Glokomlu gözlerin direkt ya da indirekt oftalmaskopi ile muayene edilmesi oküler fundus ile optik disk hakkında bilgi sağlar. Oftalmoskopinin de glokomun erken tanısının yapılmasına olanak sağladığı, sağaltıma yön vermede ve gonioskopi ile elde edilen bilgilerin birleştirilmesi ile dar açılı glokomla geniş açılı glokomun tanısına da yardımcı olduğu kaydedilir (8, 18, 24).

Spontan glokom olgusu tüm köpek ırklarında gözlenir. Hastalığın daha çok görüldüğü ırklar; Amerikan Cocker Spaniel, English Cocker Spaniel, Smooth ve Wirehared Fox Terrier'ler, Basset Hound, Sealvhram Terrier, Miniature ve Toy Poodle'ler ve Beagle'lerdir. Amerikan Cocker Spaniel'lerde glokomun familiar bir predispozisyonla ilgili olduğu ve kondisyonel olarak hastalığın çabuk geliştiği kaydedilir. Primer glokom olgularında Goniodisgenezi ve pektinat ligamentte obstruksiyon bulunmasına karşın riskli ırklardan olan Basset Hound, Flände ve Bouvier, Amerikan ve İngiliz Cocker Spaniel'ler, İngiliz ve Spaniel Welschler'in bu konuda demonstratif ırklar olduğu vurgulanır (4, 5, 12).

Brooks D.E.'ye göre (21), bugün için 20'nin üzerinde glokoma karşı riskli köpek ırkı bulunmaktadır.

Tüm glokom olgularında h. akus drenajında bir engel gözlenir. Bölümlendirilmesinde glokom; irido-corneal açının açık veya kapalı oluşuna, gonioskopi ve intraoküler basıncın tonometresi dikkate alınarak üçe ayrılır (4, 9, 25). Bunlar primer, sekonder ve konjenital glokomdur. Primer glokom ırk predispozisyonuna ilişkilidir. Drenaja ilgili obstruksiyonlar önemli kabul edilir. Ergin köpeklerde daha sık rastlanır. Primer glokom açık ve kapalı olmak üzere ikiye ayrılır. Köpek ırklarına göre açık ya da kapalı oluşları ayırım gösterir ya da bazı ırklarda her iki şekilde izlenebilir (8, 12, 22, 26).

Açık açılı sekonder glokomlarda episkleral venöz basınçta değişkenlikle birlikte humor içeriğinde değişimler gözlenir. Kapalı açılı sekonder glokomlarda irisin çevre dokulara bağlantısı konnektif doku aracılığıyla sağlandığından, açının iris tarafından örtülmesi etkili olmaktadır. Kapalı açılı primer glokomlarda ve bunun kongenital olanında goniodisgenezi ile birlikte mezodermal bir doku oluşumunun açının kapanmasına neden olduğu vurgulanır. Primer glokomun kapalı açılı formunda ve edinsel olanında kamera anteriorisin darlaşması ve derinliğinin küçülmesi ile birlikte pupillar bir engel oluşturması söz konusu olur ve açığa doğru bir birleşme şekillenir. Gene sekonder glokomda göziçi basıncının artışı, drenaj işlemindeki aksamada ırk özelliğinde kaydedilen risk olgusunun payının olduğu bildirilir (4).

Konjenital glokomda, irido-corneal açının yapısal

bozukluğunda goniodisgenezi (goniodisgenezi kongenitalis) (goniodysplasi) etkili olur. Goniodisgenezi, bir malformasyondan kuşku bulunan bir hayvanda h. akus akışını engelleyecek olan tıkanıklığın bir yaşam boyunca ortaya çıkabilecek glokom olgusunun riskini tanımlar. Risk olgusu bulunan ırkların bu nedenle sürekli gözlem altında tutulması önerilir (4).

Açının değişikliğe uğramasında; embriyonel olarak mezodermal katmanın rezorbe olamaması, yerinde kalması, L.pektineum'un inter ligamenter (siliar) aralığının bu katman tarafından doldurulması, yapısını bozması disgenezi terimiyle açıklanır. Lig. pektineum da bu yüzden kompakt mezodermal bir band görünümünü alır. Basit bir delik halinde humorun akışına izin de verilebilir. Bazen ligament ince düzensiz fibriller halinde de izlenebilir. Bu tür bir anomalide adı geçen açılı %10 veya %100 etkilenme durumunda kalabilir. Bu tür bir anomalide ligament'in dolgun, düzensiz, küçük yapı ve gri renkte bir görünüm verdiği kaydedilir (2, 11, 13, 15, 26, 27, 28).

Glokom göz hastalıkları içerisinde tanısı en zor konulan olgulardan biri olarak tanımlanır. Olgu, kısaca kornea ödemi, ağrı, blefarospazm, davranış bozuklukları, pupiller dilatasyon, episkleral damarlarda dolgunluk, intra-oküler basıncın 40 mmHg'dan daha yüksek bulunması, ön kamera değişikliği, optik disk bozukluğu, retina ve optik atrofiler, dessement katmanı değişiklikleri, iris atrofileri, lens lukzasyonlarının gözlenmesiyle tanımlanmaya çalışılır (1, 5, 8, 17, 22, 29).

Glokom sağaltımında tıbbi ve operatif yollar seçilir. Tıbbi sağaltımda kolinerjik maddelerin açının genişlemesine olanak sağladığı bildirilir. Glokomda miyotik olarak dört değişik madde kullanılır. Bunlar Pilocarpin, Carbachol, Echothiophate ve Demecarium'dur. Bunlardan Carbachol'un %0.75, %1.5 ve %3'lük solusyonlarının günde 2-3 kez uygulanması maksimal bir hipotansiyon yaratır (30). Echothiophate iodin stabil olmayan bir maddedir, günde iki kez damla olarak kullanılır. Demecarium ise uzun etkili antikolinesterazdır ve %0.25'lik solusyonu günde iki kez kullanılır. Sekonder glokomlarda etkilidir. Adrenerjiklerden α reseptörler humor atılımını arttırırlar. β -reseptörler ise salgılanmayı azaltırlar. Bunlardan epinefrin %1-2'lik solusyon amaç için yeterli olur. Akut glokomlarda ozmotik ajanlardan Mannitol iv, glycerol ise per-os verilir. Köpeklerde karbonik anhidraz inhibitörleri tüm glokomlarda etkili olur. Bunlardan Acetozolamid, Ethoxmid, Methazolamid ve Dichlorphenamide kullanılır.

Glokomda c errahi girişim iki yoldan yapılır. İliki h.akus'un drenajına yeni bir yol açmak ve sıvıyı initra ya

da ekstraoküler olarak akıtmak; İkincisi de humorun salgılanmasını azaltmaktır.

Birinci uygulamada kornea-skleral trefinasyon, siklodializ ve iridenclesis söz konusudur. Posterior sclerotomy ile ön kamara implantları (seton), goniopunktur, iridosclerotomy, goniotomy, trabekulotomi ve sinusotomi de ayrıca bu bölümde yer alır.

İkinci yöntemde cyclocryotomy ve cyclodytermia uygulamaları söz konusudur. Operasyonlardan elde edilen başarı oranının %30-50 arasında değiştiği kaydedilir. Operasyonlara genelde ilaçların yeterli olmadığı durumlarda başvurulmaktadır (1, 8, 9).

Materyal ve Metod

Materyalimizi 1995-1996 yılları arasında değişik ırk, yaş ve cinsiyette toplam 52 adet köpeğin 104 adet gözü oluşturdu. Bunların 15'inin kangal, 9'unun kangal melezi, 8'inin yerli, 20'sinin de yabancı ırklara ait olduğu saptandı.

Bunların yaş ortalamaları 4 aylık ile 14 yaş arasında değişiklik gösterdi.

Uygulamamızda öncelikle Schiøtz tonometresi ölçümleri yapılarak göziçi basınçları değerlendirildi. Göz açılarının ölçümlerinde goniolens'den yararlanıldı. Klinikçe tonometrik olarak göziçi basınçları yüksek olan olguların, gonioskop uygulamaları gerçekleştirilemedi.

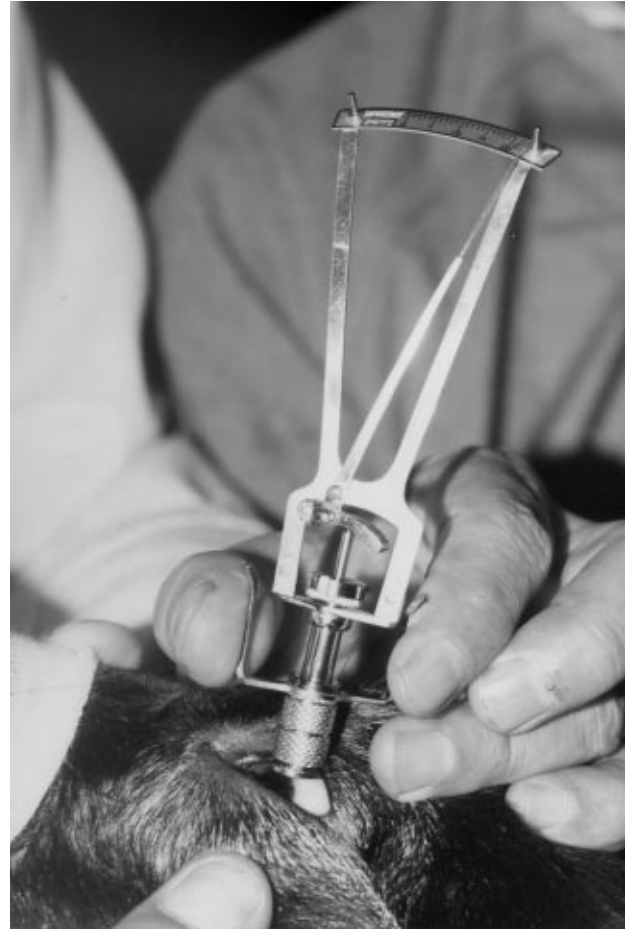Schiøtz tonometre uygulamalarında gözün temizliğinden sonra her iki göze lokal anesteziyi sağlamak için Benoxinate'dan 3 damla damlatıldı ve 30-60 saniye beklendi. Köpek oturur pozisyona getirildikten sonra baş burundan yakalanarak dorsal pozisyona getirildi. Göz kapaklarının iyice açılmasından sonra baş burundan yakalanarak dorsal pozisyona getirildi. Göz kapaklarının iyice açılmasından sonra Schiøtz tonometresinin kadranı burun baş doğrultusuna getirilerek ölçüm kornea üzerinde gerçekleştirildi (Resim 1). Hayvanın hareketleri göz önüne alınarak işlem 2-3 kez yinelendi. Ağırlık olarak 5, 7.5 ve 10 g'ların hepsi ile ayrı ayrı değerlendirilmeler gerçekleştirildi.

Irido-korneal açının ölçümlerinde Goldmann 903.3 Mirror Large Haag STREIT AG Berne Swizerland marka goniolens kullanıldı (Resim 2). Uygulama öncesi olguların her iki gözü steril ve distile su ile temizlendi. Yan yatış pozisyonuna getirilen hayvanların başları hafifçe yukarıya kaldırıldı. Cornea ve konjunktiva Benoxinate ile anestezisi edildi. Goniolensin çukur olan tarafı Viskotears adlı steril likit jel (artificial tear solution) ile dolduruldu.

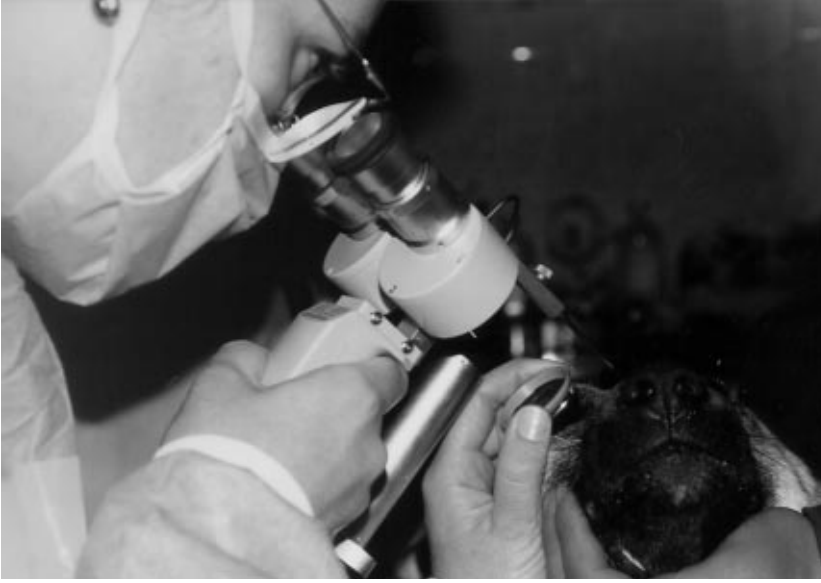Gonioskopun küçük aynalı tarafı medial gözaçısına gelecek şekilde ve korneaya tam adapte olacak şekilde yerleştirildi. Slit-lampın ışığı tüm korneal yüzeyi aydınlatacak şekilde düzenlendi. Slit-lampın üzerinde yer alan yaylı düğme olgunun alnına temas edecek şekilde yerleştirilerek muayene işlemi gerçekleştirildi. Goniolens medialden başlanarak dorsal, lateral ve ventral doğrultuda döndürülerek bütün açılar muayene edildi. İris sınırına yakın olan ve onu çevreleyen lig. pectineum'lar ile inter ligamentar aralıklar izlenmeye çalışıldı. Gonioskopun orta merceği ile de optik disk izlendi.

Tonometrik bulgularla gonioskopik görünüm her iki göz dikkate alınarak karşılaştırılırken ırklar arası bulgular de değerlendirmeye çalışıldı.

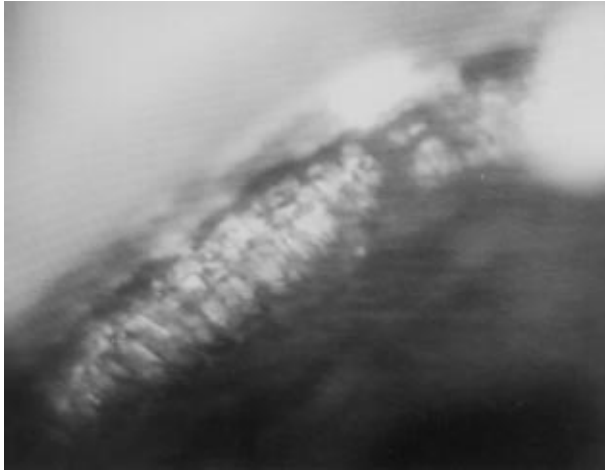
Saptanan Schiøtz tonometrik bulguları ortalama standart saptamaları formülüne uygun şekilde hesaplanarak objektif değerler bulunmaya çalışıldı.



Şekil 1. Köpekte Schiøtz's tonometresinin uygulanışı.



Şekil 2. Kangal Köpeğinde Gonioskop ve Slit-Lamp'ın Uygulanışı.



Şekil 3. Kangal Köpeğinde Lig. Pectineum'un Gonioskop ve Slit-Lamp Aracılığı ile Görünümü.

Bulgular

Toplam 52 köpeğin 104 gözü üzerinde gerçekleştirilen, değişik köpek ırklarında ve özellikle de kangal köpeklerinde glokom riskinin araştırılması 1995-1996 yılları arasında yapıldı. 10 aylık bir süreç içerisinde 168 göz hastası köpekte 7 adet glokom olgusu saptandı. Köpek ırkları içinde araştırmaya aldığımız olgulardan 15'ini Kangal, 9'unu Kangal melezi, 8'ini yerli, 5'ini Poodle, 5'ini Kurt, 3'ünü Setter, 3'ünü Terrier, 1'ini Doberman, 1'ini Boxer, 1'ini Dachshund, 1'ini Schnauzer oluşturmuştur.

Kangalların yaş ortalamaları 4 ay- 6 yaş arası değişiklik göstermiştir. Saf kangalların 2'si dişi, 13'ü

erkek; Kangal melezlerinin 7'si erkek, 2'si dişi; yerlilerin 5'i erkek, 3'ü dişi; yabancı ırkların 12'si erkek, 8'i de dişi olarak saptanmıştır.

Olgulara ilgili Schiøtz's tonometrik bulguları Peiffer'in köpek kalibrasyon tablosuna göre değerlendirildi. Yanılma payları da dikkate alınarak standart sapmalar ayrıca hesaplandı. Kangallarda sağ-sol göz arası standart sapma 1.4 ± 2.16 olarak bulunmuştur. Peiffer kalibrasyon tablosuna göre herbir göz basıncı (5, 7.5 ve 10 gr. ortamlarına göre) sağ gözde 45.06, sol gözde 42.67 mm/Hg değeri bulundu. Standart sapmalarda dikkate alınarak herbir göziçi basıncın bu ırkta 32.85 mm/Hg civarında ve normaline yakın olduğu tesbit edildi.

Kangal melezlerinde gözler arası farklı basınçlar izlenirken, yerli köpeklerde bu değerler 31.68-32.79 mm/Hg olarak normallerine yakın basınçlar saptandı. Yabancı ırk köpeklerde ise göziçi basınçlar oldukça yüksek bulunmuş; 53.19-57.67 mm/Hg olarak tesbit edilmiştir. Zira bu ırkların çoğunun riskli ırklar arasında buldukları belirlenmiştir.

Gonioskopik bulgulara göre; 15 kangalda 30 gözün lig. pectineum'larının sık ve düzgün yapıda (Resim 3), fibriller arası aralıkların por şeklinde görünüm verdikleri dikkati çekmiştir. İrido-korneal açılarının 15 olguda normal görünüm verdiği, 3 olguda 2'sinin sağ ve sol gözlerinde geniş açılı, diğerlerinin ise dar açılı şeklinde görünüm verdiği saptanmıştır. Olguların dişi ve erkek oluşları bir ayrıcalık göstermezken, açılı değerlerinde ve göziçi basınçlarında yaşın etkili olabileceği düşünülmüştür. Kangal melezlerinde pektinat ligament ve fibrillerinin düzensiz, ancak aralıklarının muntazam ve eşit oldukları

saptanmıştır.

Yerli köpeklerin lig. pektineum'larının ince ve 360°'lik tüm açı çevresinde fibril ligament kalınlığının farklılık gösterdiği gözlemlendi. Bunlardan 2 olgu dar açı, biri ise geniş açı görünümü verdi.

Diğer ırklarda ise fibrillerin düzensiz, aralıklarının ise sık yapıda olduğu ve pek çoğunun geniş açılı oldukları tesbit edildi.

Poodle ırkı köpeklerde glokom nedeniyle gonioskopi yapılamamış olup, tonometrik ve klinik bulgulara bakılmıştır.

Tartışma

Kanin glokomuna ilgili araştırmaların ve tanının tonometrik, tonografik, gonioskopik, h.akus dinamiği ve farmakolojik çalışmalarla yapıldığı kaydedilir (1, 8). Projemizde köpek ırkları arasında ağırlığı olan Sivas/Kangal'larda ve diğer ırklarda tonometrik bulgularla gonioskopik değerlendirmeler birlikte yürütülerek irido-korneal açılar ve lig. pektineumla ilişkin goniodisgenezi aranmıştır. Gelatte'in araştırmalarına göre köpeklerde glokoma rastlama oranı %0.5-1'dir (1). Kliniklerimizde yapılan bir değerlendirmeye göre ise bu oran %1.3 kadardır.

Gelatte'a (1) göre bugün sayıca 50'ye yakın glokom riskli köpek ırkı bulunmaktadır. Ülkemizin sembolü haline gelmiş Sivas-Kangal köpeklerinde ve buna ek mevcut diğer yerli ve yabancı ırklarda glokom riski ya da predispozisyonunun varlığını Schiøtz's tonometresi ve Gonioskopi aracılığıyla araştırmak amaç edinilmiştir.

Köpek primer glokomunda göziçi basınç artışına ilgili geçerli bir neden saptanamaz ancak h. akus drenajında trabeküler veya siliar aralıkta obstruksiyonlar söz konusu olur. Sekonder ve konjenital olanlarda ise lens anomali yapı ve pozisyonlarının etkili olduğu bildirilir (1-13). Araştırmamızda bu tür anomaliler gözlenmedi ancak, glokom tanısı konulan olgularda ve gonioskopik-tonometrik bulgularda glokoma kuşku yaratacak ırkların varlığı gözlemlendi. Tanısı yapılan olguların primer glokom oldukları bulgulara dayalı olarak ortaya çıkarılırken bunlarda bir disgenezi de izlenmemiştir.

Schiøtz tonometresi uygulamalarında hayvanın oturur pozisyonda kalmasının hata payını azalttığı görüşü benimsenmektedir. Ancak yanılma payının da olabileceğini vurgulamak gerekir.

Direkt goniolens uygulanmasının yanı sıra indirekt goniolens kullanımının korneaya daha iyi adapte olduğu görüşü (1, 8), araştırmada kullanılan Goldmann'ın 903.3

Mirror Large gonioskopundan alınan olumlu sonuçlarla kanıtlandı. Goniolensin uygulama öncesi göziçi basıncını etkilemeyecek bir lokal anestezi damlatma önerisi ve goniolensin iyi adapte olması için metil selüloz %2.5 ya da jel tatbiki önerisi doğrultusunda (1, 3, 6, 12, 22, 23), araştırmada lokal anestezi olarak Benoxinate'tan 3 damla kullanıldı ve metil selüloz lens adaptasyonuna iyi bir görünüm olanağı sağlamadığı için tercih edilen viskotears jel uygulaması olumlu sonuçlar verdi. Gonioskopi sırasında da hayvanı yatırma pozisyonuna getirilmesi literatür veriye paralellik gösterdi. Slit-lamp olarak el ile maniple edileni tercih edildi. Iç açların iyi aydınlatılması ve iyi bir stereoptinin yapılması gereği (1, 3, 13, 23), kullanılan slit-lamp sayesinde iyi bir şekilde gerçekleştirildi. Orta aydınlatma ayarlaması ile de pektinat ligamentin ayrıntılı olarak incelenmesi mümkün oldu.

Bazı yazarlara göre glokoma predispoze ırkların sayısının 13-44 arasında değişiklik gösterdiği, safkanlarda olgunun bilateral seyrettiği ve genetik olarak glokom ileri yaşlarda gözlemlendiği kaydedilmektedir (1, 8, 21, 22, 29). Projenin esas amacı, gonioskop aracılığıyla glokom tanısına gitmek, operasyon seçeneklerini ortaya koymak olmakla birlikte, Kangal ırkı köpeklerde glokom predispozisyonu ya da riski olgusunu araştırırken tonometrik bulgular ışığında goniodisgeneziyi de saptamak olmuştur. Ancak bunun için ilerki çalışmalarda genetik ve histolojik araştırmalarla familial predispozisyonların da saptanması gereği ortaya konmuştur.

Primer glokomun kapalı açı formunda ön kamera küçülmesi, iris düzleşmesi (8), çalışma sırasında izlenmemiştir. Sekonder glokomun bir seri göz hastalığına bağlı olarak geliştiği ve lens lukzasyonlarının etkisi (1, 4, 11), 7 adet glokomlu olgunun ağırlık noktasını oluşturan ve riskli ırk olarak kabul edilen Poodle'larda gözlenmemiş, sadece irido-siklitis ile korneal lezyonlar saptanmıştır.

Lig. pektineum'un ince ve düzensiz oluşlarında embriyonal mezodermal katman ile kapatılması (goniodisgenesis kongenita) ve irido-korneal açının bundan etkilenmesi ile humorun akışının engellenmesi durumu (2, 3, 11, 12, 15, 27, 28, 29), başta kangal, kangal melezi ve yerli ırklarda saptanmamıştır.

Glokomun tıbbi sağaltımının sekonder karakterli olanlarda etkili olduğu, göziçi basıncının normal >30 mmHg düzeyinde sabit olarak kalmasına yardımcı olduğu ve bu yönüyle miyotikler ve karbonik anhidraz inhibitörlerinin olumlu sonuçlar verdiği vurgulanır (5, 18). Olgular içinde yer alan 7 glokomlu olguya β -reseptör olarak %0.5'lik Betopik-Betaxolate ile Beta adrenejik

reseptör blokörü rolan Timotik-Timolol maleate'dan olumlu sonuçlar alınmıştır. Karbonik anhidraz inhibitörü olarak da Diazomid-Acetozolamid 250 mg ağız yolundan etkili olmaktadır. Bugün için glokomun operatif sağaltımının daha çok kapalı açılı glokomlarda etkili olduğu, başarı oranında %30-50 arasında değiştiği kaydedilir (1, 8, 9). Çalışma içinde yer alan 7 olgu tıbbi sağaltıma yanıt vermediğinden halen kontrol altında bulundurulmaktadır. Kapalı açılı saptanan olgular halen kayıtlı kontrol altında bulunduğundan glokomun ortaya çıkması ile birlikte bunlara operatif olarak uygun bir sağaltımın yapılacağı kuşkusuzdur.

Kaynaklar

1. Gelatte, K.N.: The Canine Glaucomas, in Textbook of Veterinary Ophthalmology, Lea-Febiger, 1981, 688. Philadelphia.
2. Bedford, P.G.C.: The Aetiology of Canine Glaucoma. Vet. Rec. 1980, 107. 76-82.
3. Brooks, D.E.: Glaucoma in the Dog and Cat. Vet. Clin. N. Amer. Small Animal Prac. 1990, 20. 775-797.
4. Chaudieu, G.: Les Races A Risques de Glaucome. Pratique Médicale et Chirurgicale de l'Animale de Compagnie. 1992, 27(4), 601-610.
5. Curtis, R.: Lens luxations in the Dog and Cat. Vet. Clin. N. Amer. Small animal Prac. 1990, 20, 755-773.
6. Chanler, A., Sutton, J.B. Thompson: Canine Medicine and Therapeutics for the British Animal Veterinary Association. 1980, II.Ed. Oxford. London. Edinbourg.
7. Gelatte, K.N., Gum, G.G., Wolf, E.D.: Dose Response of Topical Carbamylcholine chloride (Carbachol) in Normotensive and Early Glaucomatous Beagles. Am. J. Vet. Res. 1984, 45. 547-554.
8. Slatter, M.: Fundamentals of Veterinary Ophthalmology. 2nd Ed. Saunders E. 1990, Philadelphia.
9. Anteplioğlu, H., Sambar, E., Akin, F.: Veteriner Özel Şirurji. 2. Baskı. Ders Kitabı, AÜ Vet. Fak. Yay. AÜ Basımevi-1986, Ankara.
10. Hoskins, J.G.: Veterinary Pediatrics: Dogs and Cats from British to Six month. W.B Saunders Company. 1990, Philadelphia. XIV+556.
11. Bedford, P.G.C.: L'etiologie du glaucome chez le chien, Paint. Vet.1981, 55. 43-49.
12. Cottrel, B., Barnett: Primary Glaucoma in the Welsh Springer Spaniel. J. of Small Anim. Pract. 1989, 29, 185.
13. Gelatte, K.N., Ladds, R.W.: Gonioscopy in Dogs and Cats with Glaucoma and Ocular Tumors. J. of Small Anim. Pract. 1971, 12, 105.
14. Kaufman, H.E., Wind, C.A., Waltman, S.R.: Validity of Mackoy-Mary Electronic Applanation Tonometer in Patients with Scarred Irregular Corneas. Am. J. Ophthalmology. 1970, 69, 1003-1004.
15. McLaughlin, A.S., Render, A.J., Brightman, H.A.: Intra-ocular Finding in Three Dogs and one Cat with Chronic Glaucoma. J.A.W.M.A. 1987, Vol:191 (11), 1443-1445.
16. Miller, E.P., Picket, P.J.: Comparison of the Human and Canine Schiøtz's tonometry Conversion Tables in Clinically Normal Dogs. J.A.W.M.A. 1992, Vol:201. No:7 1201-1204.
17. Millichamp, N.J.: Retinal Degeneration in the Dog and Cat. Vet. Clin. N. Amer. Small Animal Prac. 1990, 20. 799-835.
18. Peiffer, R.L.: Calibration of the Schiøtz's tonometer for the Normal Canine Eye. Am. J. Vet. 1977, Vol:38(11), 1881-1889.
19. Lovekim, L.G.: Water Provocative Test for Glaucoma: Rang of Normal Tonometric Responses for the Canine Eye. Am. J. Vet. Res. 1971, 32, 1179.
20. Priehs, R.D., Gum, G.G., Whitley, D.R., Moore, E.L.: Evaluation of three Applanation Tonometers in Dogs. Am. J. Vet. Res. 1990, Vol:51, No:10. 1547-1550.
21. Martin, G.L. and Wyman, M.: Primary Glaucoma in the Dog. Vet. Clin. N. Amer. Small Animal Prac. 1978, 8. 257-286.
22. Magrane, W.G.: Canine Ophthalmology. 3rd Ed.: Lea and Febiger: 205. 1977, Philadelphia.
23. Lauden, C., Render, A.J., Carlton, W.W.: Mast Cell Numbers in Normal and Glaucomatous Canine Eyes. Am. J. Vet. Res. 1990, Vol:51. (5) 818-819.
24. Hessener, V., Rossler, R., Jacobi, K.W.: Comparison of Intra-ocular Pressure Measurement with the Ocular Top-Pen and Tonometry in humans Shortly After Death. Am. J. Ophthalmology. 1988, 105. 678-687.
25. Magrane, W.G.: II. Primary Classification. J.A.W.M.A.1957, 131. 372-374.

Teşekkür

Araştırmada yardımları dokunan Doç.Dr. Perran GÖKÇE ve Araş.Gör. Zülfikar SARITAŞ ve Bilim Dalı elemanlarımıza, ayrıca GATA Göz Hastalıkları ABD Tıp.Alb. Suat KARAGÜL'e teşekkür ederim.

26. Gelatte, K.N.: Inheretance of Primary Glaucoma in the Beagle. Am. J. Vet. Res. 1981, 42, 1691.
27. Gelatte, K.N.: Tonography in the Normal and Glaucomatous Beagles. Am. J. Vet. Res. 1977, 38, 515.
28. Peiffer, R.L., Gelatte, K.N.: Aqueous Humor Outflow in Beagles with Inherited Glaucoma: Gros and Ligt Microscopic Observation of the Irido-corneal Angle. Am. J. Vet. Res. 1980, 41, 861.
29. Jegou, P.J.: L'oedème de Cornee. Pratique Médicale et Chirurgicale de l'Animale de Compagnie. 1988, 23. (2) 207-214.
30. Whitley, R.D., Gelatte, K.N., Gum, G.G.: Dose-response of Topical Pilocarpine in the Normotensive and Glaucomatous Beagle. Am. J. Vet. Res. 1980, 41, 417-424.