

## Bir Tavşan Kolonisindeki Doğal Encephalitozoonosis Olguları Üzerine Morfolojik İncelemeler

Hatice ERÖKSÜZ, Yesari ERÖKSÜZ, Nursal METİN, Harun ÖZER  
Fırat Üniversitesi, Veteriner Fakültesi, Patoloji Anabilim Dalı, Elazığ-TÜRKİYE

Geliş Tarihi: 25.11.1996

**Özet:** Yüz adet Beyaz Yeni Zelanda tavşanından oluşan bir koloniden, 4 ay içerisinde sağlanan 40 tavşanda, encephalitozoonosis ile ilgili morfolojik lezyonlar ile, bu lezyonların iç organlardaki dağılımı, etkenlerin saptanma sıklığı ve boyanma özellikleri araştırıldı. Otuzüçte (%92,5) böbreklerde gözlenen subkapsüler, gri-beyaz renkli çöküntüler en önemli makroskopik bulgu olarak değerlendirildi. Anılan lezyonlar daima bilateral, fokal ya da multifokal bir dağılım göstermekteydi. Mikroskopik olarak; olguların %55'inde nonpurulent granümatöz intersitisyel nefritise, %45'inde kronik nonpurulent intersitisyel nefritise ilgili lezyonlar gözlemlendi. Beyinde ise olguların %20'sinde (8 olgu) fokal granümatöz ensefalitis ve bunlardan bazılarında da hafif derecede meningitis saptandı. Beyindeki lezyonlar genellikle kortekste (6 olgu) lokalize olmuştu. Etkenlerin parafin kesitlerde ortaya konması amacıyla, 6 farklı özel boyama yöntemi (Grocot's methanamine silver nitrate, Levaditi-Manovelian, Brown-Brenn, MacCallum-Goodpasture, Ziehl Neelsen, May-Grunwald Giemsa) kullanıldı. Bunlar arasında gümüş impregnasyonu yöntemleri, özellikle böbreklerde, diğer yöntemlere göre daha güvenilir ve kolay değerlendirilebilir bulundu. Sporozoid ve psöydokist formundaki etkenler beyin ve böbreklerde olguların %42,5'inde saptandı.

**Anahtar Sözcükler:** Encephalitozoonosis, doğal enfeksiyon, morfolojik lezyonlar, tavşan.

### Morphologic Examinations of Cases of Naturally Acquired Encephalitozoonosis in a Rabbit Colony

**Abstract:** A four-month study of the distribution of morphologic lesions relating to encephalitozoonosis and the staining properties of *Encephalitozoon cuniculi* was carried out on 40 rabbits from a breeding colony of 100 White New Zealand rabbits. Prominent and constant gross lesions, distinguished by subcapsular, small depressions, were identified in the kidneys of 37 rabbits (92.5%). These lesions were bilateral, and exhibited focal and multifocal distribution. Microscopic examinations of the kidneys revealed that the lesions were characterized by non-purulent granulatous interstitial nephritis (55%) and chronic interstitial nephritis (45%). Non-purulent focal granulatous encephalitis, frequently located in the cerebral cortex, was also detected in 8 rabbits, corresponding to 20% of the total. In addition, mild meningitis was also found in some of these cases. Special staining methods (Grocot's methanamine silver nitrate, Levaditi-Manovelian, Brown & Brenn, MacCallum & Goodpasture, Ziehl-Neelsen, May-Grunwald Giemsa) were used to reveal sporozoids and pseudocysts in paraffin sections. Silver impregnation methods were found to be more reliable and the results more easily interpretable than the others, particularly with regard to kidneys. Sporozoids and pseudocysts were found in 42.5% of the total cases, either in the brain or kidney.

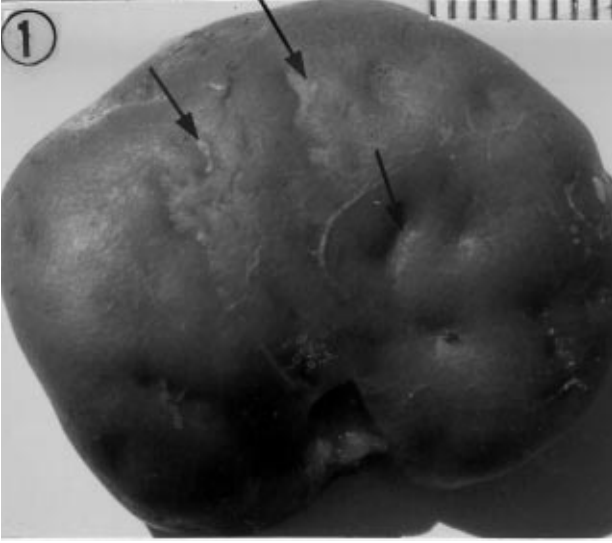
**Key Words:** Encephalitozoonosis, naturally occurring infection, morphologic lesions, rabbit.

### Giriş

Encephalitozoonosis, öncelikle tavşanlarda olmak üzere geniş bir konakçı spektrumunda sistemik, bulaşıcı, genellikle kronik ve latent seyirli enfeksiyonlarla karakterizedir. Etken, *Encephalitozoon cuniculi* Levaditi, Nicolau&Schoen 1923 (*E. cuniculi*); diğer *Microsporidae*'lar gibi ökaryotik, gram-pozitif ve enfektif evrelerinde dirençli sporlar oluşturan, obligat intrasellüler, bir protozoondur (1). Tavşanlarda enfeksiyonun yayılmasında horizontal bulaşma, vertikal bulaşmaya göre daha yaygın bir mekanizma olarak değerlendirilmektedir (2, 3).

Doğal ve deneysel encephalitozoonosis enfeksiyonlarında etkenlerin ve lezyonların genellikle merkezi sinir sistemi ile böbreklerde lokalize olduğu ortaya konmuştur. Beyin ve/veya böbreklerde nonpurulent-granümatöz karakterli lezyonların hastalığın tanısı için spesifik olduğu vurgulanmıştır (4-10).

Türkiye'de encephalitozoonosis, ilk kez 1983 yılında Ankara yöresinde ve 4 tavşanda kaydedilmiş (10) olmakla birlikte, sonraki yıllarda bu konuya ilgili herhangi bir yayına rastlanmamıştır. Tavşanlardaki encephalitozoonosis olguları, bu hayvanlarda yapılacak deneysel araştırmalar için potansiyel risk oluşturmaları



Şekil 1. Böbrekte subkapsüler, multifokal çöküntüler (oklar). I : 1mm.

bakımından, diğer tüm spontan enfeksiyonlardan daha önemli görülmüştür (8, 11). Tavşan yetiştiriciliği yönüyle de, hastalığın besi performansında önemli verim kayıplarına sebep olduğu ortaya konmuştur (12). Bu çalışmada, tavşanlardaki spontan encephalitozoonosis olgularına ilgili olarak morfolojik bulguların tanım ve dağılımı, etkenlerin iç organlarda saptanma sıklığı ve parafin kesitlerde boyanma özelliklerinin araştırılması amaçlanmıştır.

### Materyal ve Metot

Elazığ ili Harmantepe köyündeki bir tavşan yetiştirme biriminden, Fırat Üniversitesi, Veteriner Fakültesi, Patoloji Anabilim Dalı'na, 4 aylık bir süre içerisinde, çeşitli tarihlerde, ölü olarak getirilen (6 adet) ve koloni içerisinden rastgele seçildikten sonra, kesilerek öldürülen (34 adet), 6-24 haftalık, 18 erkek, 22 dişi toplam 40 tavşan inceleme materyalini oluşturdu. Yüz adet Beyaz Yeni Zelanda tavşanından oluşan kolonide daha önce karaciğer koksidiyozu tespit edilmiş ve toltrazuril kullanılmış idi.

Nekropsi ve makroskopik değerlendirmelerden sonra, mikroskopik incelemeler için her iki böbrekten üçer adet ve her biri yaklaşık 2 cm<sup>2</sup> olmak kaydıyla beyin-beyincik, karaciğer, akciğer, kalp, dalak, göz, mide, ince ve kalın bağırsaklardan alınan örnekler %10'luk formalin solüsyonunda tespit edildi. Usulüne uygun işlemlerden sonra, dokulardan hazırlanan parafin bloklar 5mm kalınlığında kesildi. Hazırlanan kesitler hematoxylin-eosin (HE) ile ayrıca böbrek ve karaciğerlerdeki bağdoku

artışının ortaya konması amacıyla van Gieson (vG), etkenlerin ayırıcı tanıları için; giemsa (May-Grunwald Giemsa), gram (MacCallum Goodpasture ve Brown Brenn-BB) ve gümüş impregnasyonu (Grocot's methanamine silver nitrate-GMS, Levaditi-Manovelian), periodic acid-Schiff (PAS) ve Ziehl-Neelsen (ZN) yöntemleriyle boyanarak ışık mikroskopunda incelendi. Karaciğerde intrasitoplazmik yağ vakuolleri için ise, hazırlanan dondurma kesitler, Oil Red O (ORO) tekniği ile boyandı (13). Etkenlere ilişkin ölçümler Olympus-Vanox marka ışık mikroskopunda mikrometrik oküler yardımıyla yapıldı.

### Bulgular

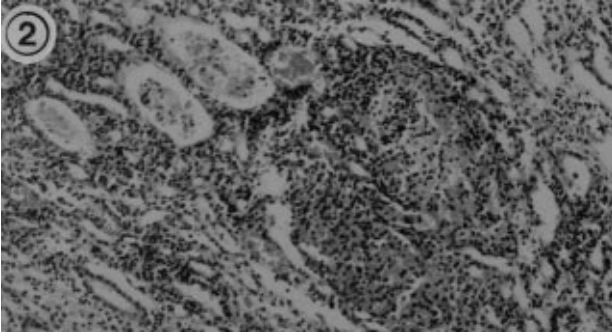
Haziran 1995 tarihinde, Anabilim Dalımıza getirilen 5 adet tavşanın nekropsisinde, karaciğerlerden hazırlanan sürme frotilerde Eimeria stidea ookistlerinin varlığı tespit edildi. Histopatolojik muayenelerde ise, sadece karaciğer koksidiyozuna ilgili bulgular saptandı. Ve toltrazuril (Baycox) kullanılması önerildi. Üç ay sonrasında aynı kolonide tekrar ölümlerin görülmeye başladığı dikkati çekti. Gerek hayvan sahibinin verdiği anemnez ve gerekse bizzat yapılan gözlemlerde araştırma süresince hayvanlarda değişen derecelerde kaşeksi dışında herhangi bir klinik bulgu saptanamadı.

### Makroskopik Bulgular

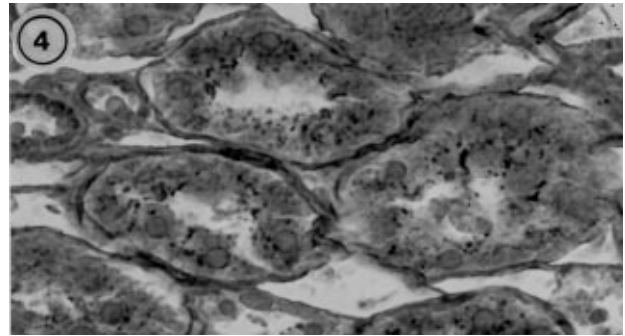
**Böbrekler:** En önemli makroskopik lezyonlara böbreklerde rastlandı. Otuzüçte (92,5%), böbreklerde gri-beyaz renkte, subkapsüler çöküntüler mevcuttu. Yaklaşık 1-7 mm çapında, 1-2 mm derinliğindeki bu lezyonlar, fokal (6 olgu) ya da multifokal (31 olgu) ve bilateral dağılım göstermekteydi (Şekil-1). Altı olguda ise, fokal ya da multifokal çöküntülere, peteşiyal hemorajilerin eşlik ettiği dikkati çekti. Olguların tümünde böbrek adipoz kapsulasının adeta gözden silindiği, fibröz kapsulanın ise, üzerinde derin çöküntüler bulunan birkaç olgu dışında, genellikle böbrek parankiminden kolaylıkla ayrıldığı saptandı.

**Akciğer:** Olguların bazılarında akciğerlerin kollabe olmadığı, lobar ya da lobüler, koyu kırmızı renkte, yama tarzında, kolay kesilebilir kıvamda, kesit yüzleri nemli ya da kuru konsolide alanlar gözlemlendi.

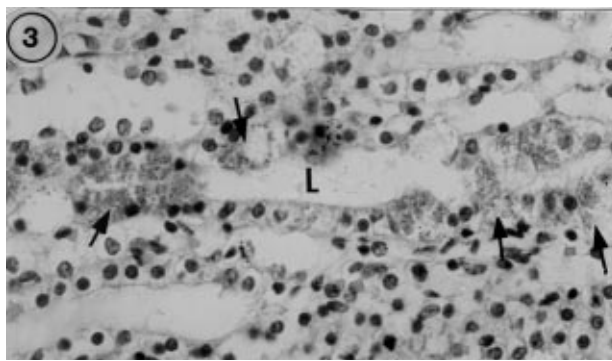
**Karaciğer:** Dört aylıktan küçük 3 tavşan hariç, olguların çoğunda karaciğerin sert kıvamlı ve solgun renkte olduğu, kesit yüzünde ise safra kanalı lümeninin genişlediği, duvarının kalınlaştığı ve bunların çevresindeki fibröz bağdoku artışının şekillendiği dikkati çekti,



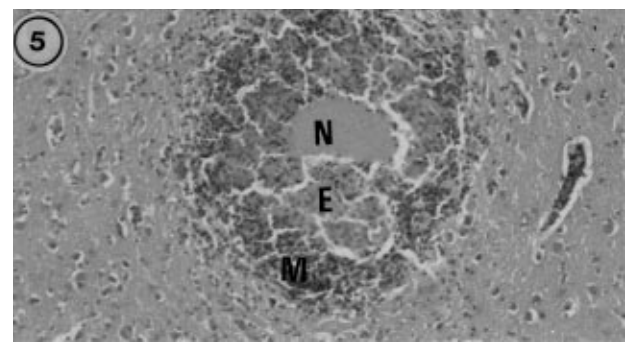
Şekil 2. Nonpurulent granulomatöz intersitisyel nefritis, (H.E., x30).



Şekil 4. Toplayıcı kanal epitelinde ve tubulus lümenlerinde sporozoidler. (Levaditi-Manovellan, x132).



Şekil 3. Geniş bir toplayıcı kanal lümenini (L) çevreleyen epitel hücrelerinde psöydokistler -oklar (H.E., x100).



Şekil 5. Beyin korteksinde tipik bir granülom; nekroz (N), epiteloit hücreler (E) ve mononükleer hücre infiltrasyonları (M), H.E., x33).

Diğer organlarda önemli sayılabilecek makroskobik bir bulguya rastlanmadı.

### Mikroskobik Bulgular

Makroskobik lezyonlara paralel olarak, mikroskobik lezyonlara ve etkenlere en sıklıkla böbreklerde rastlandı. Cinsiyet ve yaşa ilgili olarak, saptanan lezyonların şiddet ve dağılımı bakımından bir farklılık saptanamadı.

**Böbrekler:** Olguların tamamında nonpurulent granulomatöz ya da nonpurulent kronik intersitisyel nefritise ilgili lezyonlar kaydedildi. Yirmiiki olguda saptanan nonpurulent granulomatöz intersitisyel nefritise ilgili olarak, granülom formasyonu ve intersitisyel lenfosit infiltrasyonunun (Şekil-2) yanısıra, değişen derecelerde intertubuler veya intratubuler hemoraji, tubulus epitel hücrelerinde parankim dejenerasyonu ve nekroz ile intersitisyel fibrozis gözlemlendi. Fokal ya da multifokal bir dağılım gösteren granülomlar; farklı büyüklüklerde, yuvarlak veya oval görünümlüydü. Esas olarak lenfosit ve monositlerden oluşan bu yapılara, genellikle medullar bölgede rastlandı. Granülomlara yakın bazı tubulus ve toplayıcı kanal epitelinde parankim dejenerasyonu,

nekroz ve deskuamasyonlar şekillenmişti. Granülomlardan uzak bazı alanlarda ise intersitisyel bağdoku artışı gözlemlendi. Artan intersitisyel bağdoku hücreden zengin olup, subkapsüler kortekste sadece bazı alanlarda ve yüzlek çöküntüler oluşturmuştu. Onsekiz olguda ise kronik intersitisyel nefritise ilgili lezyonlar gözlemlendi. Bu olgularda intersitisyel bağ doku artışı daha yaygın ve iyi organize olmuştu. Kortikomedullar bölgeden ve bazen de medulladan başlayarak uzanan bağdoku kordonları, subkapsüler kortekste 'V harfi' görünümünde derin çöküntüler oluşturmuştu. Anılan histolojik özellikleriyle artan bağdoku içerisindeki glomerulusların bazılarında değişen derecelerde postsklerotik atrofinin şekillendiği, hatta bazı böbreklerde tubulus ve glomerulusların sayıca komşu bölgelere göre daha az olduğu belirlendi. Ayrıca medullar bölgede tubulus ve toplayıcı kanallarda dilatasyon, intersitisyel dokuda hafif mononükleer hücre infiltrasyonları ile intratubuler hemoraji ve hyalin silindirleri de genellikle gözlenen bulgulardı.

Böbreklerde sporozoidlere 12 olguda, psöydokistlere ise sporozoidlerle birlikte olmak üzere 8 olguda rastlandı. Etkenler hemen daima granülomların saptandığı

olgularda, medullar bölgede ve çoğu zaman da papilla renalislerin çevresindeki geniş lümenli toplayıcı kanallarda (Belluni kanalları) gözlemlendi. Bazı olgularda ise; etkenlere bu kanallara ilaveten inen ve çıkan Henle kanalları, toplayıcı kanal ve tubulus hücrelerinde veya lümenlerinde serbest olarak saptandı. İki olguda ise sporozoidlere granuloamların merkezinde, psöydokistlere granulumu oluşturan yangısal hücrelerin arasında bir olguda rastlandı. Bunun dışında ne psöydokistlerin çevresinde, ne de kanal ya da tubulus lümenleri içerisindeki sporozoidlere karşı herhangi bir yangısal reaksiyon gözlenmedi. Sporozoidler 1x2µm büyüklüğünde, yuvarlak ya da oval şekilli olup, HE ile ancak tubulus lümenlerinde yoğun kümeler oluşturduklarında ya da psöydokistlerin içerisinde bulduklarında açık menekşemavi renkte boyanmış olarak gözlemlendi. Psöydokistlerin büyüklükleri 70-100µm olup, yüzlerce etkenin hücreleri tamamen doldurup genişletmeleri sonucu kanal lümeninin adeta tıkanıdığı (Şekil-3) ya da, psöydokistlerden bazılarının duvarının yırtılması sonucu sporozoidlerin lumene boşaldıkları saptandı. Bazen de tek bir hücrede şekillenen büyük bir psöydokistin ince bir membran ile ayrılarak, 3-4 parçalı yapıya dönüştüğü dikkati çekti. Etkenler Gram (MacCallum Goodpasture, BB) ve giemsa boyama metotlarıyla açık mavi-mor renkte boyanırken, gümüş impregnasyonu (GMS, Levaditi-Manovellan) yöntemleriyle arjinofilik (Şekil-4), PAS negatif ve ZN ile nadiren asit fast reaksiyon gösterdi. Gram boyama yöntemleriyle tubulus ve toplayıcı kanallardaki piknotik çekirdekli epitel hücrelerinin ve rejener epitel hücre çekirdeklerinin de etkenlerle benzer renkte (mavi-mor) boyandığı tespit edildi.

**Beyin:** Sekiz olguda beyinde fokal glial proliferasyon, perivasküler hücre infiltrasyonları ile granuloam formasyonlarından ibaret fokal granuloamatöz ensefalitise ilişkin lezyonlar kaydedildi.

Lezyonlar en çok 6 olgu ile serebral kortekste, bir olguda medulla oblongatada ve yine bir olguda ponda lokalize olmuştu. Üç olguda granuloamların merkezinde nekrozların şekillendiği, çevrelerinde epitelooid hücre formasyonları ve mononükleer hücre infiltrasyonları gözlemlendi (Şekil-5). Olguların beşinde granuloamların merkezinde nekrozlar gözlenmemekle birlikte, granuloamlar çevresinde glial nodül formasyonu saptandı. Perivasküler mononükleer hücre infiltrasyonları da sadece granuloamlara yakın damarlarda sınırlı idi. Üç olguda psöydokistlere nekrozların henüz şekillenmediği granuloamların etrafında rastlandı. Sporozoitler ise iki olguda ve nekrotik merkezlerin içerisinde kaydedildi. Beyinde etkenlerin saptandığı olguların hiçbirinde böbreklerde etkenler mevcut değildi.

**Karaciğer:** Makroskopik bulgulara paralel olarak otuziki olguda safra kanallarının kalınlaşması ve genişlemesinin yanısıra safra kanallarında hiperplazi ve periduktal fibrozis ile karakterize karaciğer sirozu gözlemlendi. Bazı olgularda anılan bulgulara ilaveten hepatositlerde yağ dejenerasyonu ve periportal lenfosit infiltrasyonları kaydedildi.

**Akciğer:** Onüç olguda interalveolar septal dokuda kalınlaşma, peribronşial ve perivasküler hücre infiltrasyonları ile karakterize intersitiyel pnöymoni gözlemlendi. İntersitiyel pnöymoni ile birlikte ayrıca 3 olguda, alveol lümenlerinde ve alveol duvarlarında dev hücre formasyonlarına rastlandı.

### Tartışma

Sunulan çalışma ile aynı koloniden sağlanan 40 adet tavşanda, encephalitozoonosis özü morfolojik lezyonlar araştırılmış olup hastalığa ilişkin makroskopik lezyonlar olguların %92,5'inde, mikroskopik lezyonlar ise, olguların tamamında (%100) saptanmıştır. Diğer morfolojik çalışmalara göre (5-9, 11), lezyonlara çok daha fazla sıklıkta rastlanması öncelikle bazı hazırlayıcı faktörlerin etkisini düşündürmüştür. Kolonide hastalığa ilişkin lezyonların karaciğer koksidiyozundan sonra ortaya çıkması ve olguların çoğunda karaciğer koksidiyozuna ilişkin lezyonların saptanmış olması, kötü hijyenik koşulların varlığına işaret etmiştir. Diğer taraftan koksidiyoza ilgili kaşeksi ve muhtemelen immunosupresyon da hastalığın prevalansını artıran diğer bir faktör olarak değerlendirilebilir. Nitekim, bir çalışmada histopatolojik olarak incelenen 900 tavşandan 300'ündeki encephalitozoonosis ilişkin lezyonların, genel bir kural olmamakla birlikte, çoğu kez karaciğer koksidiyozu ile birlikte saptandığı vurgulanmıştır (9).

Diğer çalışmalar ile karşılaştırıldığında (5-9) etkenlere böbreklerde daha fazla sıklıkta rastlanmıştır. Bu farklılık bir çalışmada da belirtildiği üzere fazla sayıda histolojik kesitin incelenmesinden de kaynaklanmış olabileceği gibi (14), böbreklerdeki granuloamatöz intersitiyel nefritise ilişkin lezyonların kronik intersitiyel nefritise dönüşmesi sürecinde, etkenlerin idrarla atılması nedeniyle saptanmaları güçleşmiştir. Gram boyama yöntemleriyle özellikle rejener ve piknotik hücre çekirdekleri, etkenlerle benzer renkte boyandığından, ayırıcı tanıda gümüş impregnasyonu yöntemleri daha güvenilir bulunmuştur. Ayrıca böbreklerde etkenler zemin ile kontrast oluşturduğundan, bu metotlar ile hazırlanan preparatlar daha kolay değerlendirilmiştir. Olguların bir kısmında saptanan intratubular hemoraji tavşanlara ilişkin olgularda

(4-11) bildirilmemiş olmakla birlikte, bu bulgu insanlardaki encephalitozoonosis olgularında bildirilen mikrohematuri (1, 15) ile uyumlu görülmüştür. Diğer taraftan minklerde ve tavşanlardaki encephalitozoonosis olgularının yarı ince kesitlerdeki muayenesi ile damar duvarlarında etkenlere ve birdizi lezyonlara rastlanıldığı kaydedilmiştir (15-17). Sunulan çalışmada ise, parafin kesitlerde, damar duvarlarında ne lezyonlara, ne de etkenlere rastlanamamıştır.

Sonuç olarak ülkemizde de encephalitozoonosisin tavşan kolonilerinde yüksek bir prevalansta seyrederek bir dizi olumsuzluklara öncülük edebileceği, böbreklerdeki fokal ya da multifokal çöküntülerin makroskopik teşhiste önemli bir bulgu olabileceği, etkenlere böbreklerde papilla renalislerin çevresindeki toplayıcı kanallarda ve serebral kortekste daha sıklıkla rastlandığı, lezyonlar eskidikçe etkenlerin ortaya konmalarının güçleştiği,

### Kaynaklar

1. Daldal, N. and Z.M., Alkan.: Microsporidiosis, Immün Yetmezlikle Önemi Artan Hastalıklar (Editör-Özcel, A. M.), Türkiye Parazitoloji Derneği Yayınları No 12, Ege Üniversitesi Basımevi, Bornova-İzmir, 58-67, 1995.
2. Wilson, J.M.: The Biology of Encephalitozoon cuniculi. Med. Biol. 1979; 57: 84-101.
3. Owen, D.G and Ganon, J.: Investigation into Transplacental Transmission of Encephalitozoon cuniculi in Rabbits. Lab. Anim. 1980; 14: 1-8.
4. Cox, J.C., Hamilton, R.C. and Attwood, H. D.: An Investigation of the Route and Progression of Encephalitozoon cuniculi Infection in Adult Rabbits. J. Protozool. 1979; 26: 260-265 .
5. Kunstsyr, I and Naumann, S.: Head Tilt in Rabbits Caused by Pasteurellosis and Encephalitozoonosis. Lab.Anim. 1985; 19: 208-213.
6. Küchen, U., Ludwig, H.L., Günther, H., Dix, B., Lange, M. and Müller, D.: Eine Generalisierte Erkrankung Des Kaninchens Durch Encephalitozoon cuniculi. Mh.Vet.-Med. 1987; 42: 781-784.
7. Flatt, R. E.and Jackson, S. J. : Renal Nosematosis in Young Rabbits. Path. Vet. 1970; 7: 492-497.
8. Koller, L. D.: Spontaneous Nosema cuniculi Infection in Laboratory Rabbits. J.A.V.M.A. 1969; 155: 1108-1114.
9. Robinson, J. J. and Lakes, G.: Common Infectious Disease of Laboratory Rabbits Questionably Attributed to Encephalitozoon cuniculi. A. M. A. Archives of Pathology. 1954; 8: 71-84.
10. Berkin, Ş. ve Kahraman, M. M.: Türkiye'de Tavşanlarda Encephalitozoon (Nosema) cuniculi Enfeksiyonu. Ankara Üniv. Vet. Fak. Derg. 1983; 30: 397-406.
11. Shadduck, A. J. and Pakes, S. P.: Encephalitozoonosis (Nosematosis) and Toxoplasmosis. Am. J. Pathol. 1971; 64: 657-671.
12. Varga, I. and Horwath, G.: Attempts to Measure the Weight Gain in Rabbits with Naturally Acquired Infection of Encephalitozoon cuniculi. Mn. All. Lapia, 1989; 44: 545-549.
13. Luna, L. G.: Manuel of Histologic Staining Methods of Armed Forces Institute of Pathology. pp 76,121, 222, 225, 226, 230-231. McGraw-Hill Book Company, U.S.A
14. Cox, J.C., Gallichio, A. H., D. Pye. and Walden, N.B.: Application of Immunofluorescence to the Establishment of an Encephalitozoon cuniculi-Free Rabbit Colony. Lab. Anim. Sci. 1977; 27: 204-209.
15. Schwartz, D.A., Bryan, T.R., Hewan, O.K., Govinda, S., Weber, R., Cali, A. and Andritt, P.: Disseminated Microspoidiosis and Acquired Immunodeficiency Syndrome. Arch. Pathol. Lab. Med. 1992; 116: 660-668.
16. Zhou, Z., Nordstoga, K. and Bjerkas, I. : Extraglomerular Lesions in Kidney of Mink with Encephalitozoonosis. Acta Vet Scan. 1992; 33: 33-41.
17. Park, J.H., Ochial, K. and Itakura,C.: Direct ABC Immunohistochemistry to Encephalitozoon cuniculi. J. Vet. Med. Sci.:1992; 2: 325-328.

### Teşekkür

Encephalitozoon cuniculi etkenlerinin teyid edilmesinde yardımlarını esirgemeyen Parazitoloji Anabilim Dalı Öğretim Üyesi Sayın Prof. Dr. Sıtkı Güler'e ve Sayın Prof. Dr. John Cox'a (CSL Research and Development, Australia) teşekkürlerimizi iletiriz.