

# Oklu Kirpi (*Hystrix cristata*) İskelet Sistemi Üzerinde Makro-Anatomik Araştırmalar II. Ossa Membri Pelvini

Sadık YILMAZ, Gürsel DİNÇ, Ali AYDIN  
Fırat Üniversitesi, Veteriner Fakültesi, Anatomi Anabilim Dalı, Elazığ-TÜRKİYE

Geliş Tarihi: 13.05.1997

**Özet:** Çalışmada, 2 adet *Hystrix cristata* türü oklu kirpi kullanılmış ve arka bacak kemiklerinin incelenmesi amaçlanmıştır.

Incisura acetabuli dardır ve ventralden bakıldığında os ilium'un ala'ları birbirine paraleldir.

Ala ossis ilii oldukça geniş, corpus ossis ilii ise oldukça kısadır. Facies sacropelvina'nın yaklaşık 2/3'ünü tuberositas iliaca oluşturmaktadır. Tuber coxae gaga şeklindedir ve crista iliaca dışbükeydir.

Foramen obturatum oldukça geniş, tuber ischiadicum tek çıkıntılı ve arcus ischiadicus belirsizdir.

Caput ossis femoris üzerinde fovea capitis bulunmamaktadır. Fossa supracondylaris mevcut değildir.

Cochlea tibiae'deki eklem yüzü sagittaldir.

Fibula proximalde tibia ile kaynaşmış, distalde ise eklem teşkil etmiştir.

Trochlea tali'nin lateral yarımı medial yarımından daha büyüktür. Collum tali'nin mediali ile os naviculare'nin dorso-medialine yerleşmiş küçük bir kemik (scaphoide accessoire) tespit edilmiştir.

Metatarsus kemikleri 5 adet olup, en uzun olanı os metatarsale III ve en kısa olanı ise os metatarsale I'dir.

**Anahtar Sözcükler:** *Hystrix cristata*, oklu kirpi, ossa membri pelvini.

## Macro-Anatomical Investigations on the Skeletons of Porcupine (*Hystrix Cristata*)

### II. Ossa Membri Pelvini

**Abstract:** The aim of this study was investigated the bones of pelvic limb of two porcupines (*Hystrix cristata*).

Incisura acetabuli was narrow and when examining at ventral direction the surface areas of the ilium bones were parallel while the wing (ala ossis ilii) and the body (corpus ossis ilii) were very wide and narrow, respectively.

The iliac tuberosity (tuberositas iliaca) was approximately 2/3 of the sacropelvic surface (facies sacropelvina). The tuber coxae is beak shaped. The iliac crest (crista iliaca) was convex.

Foramen obturatum is very large, tuber ischiadicum with single prominence, and arcus ischiadicus slightly marked.

The fovea capitis was absent on the caput ossis femoris and arciform grooves of the cochlea tibiae nearly sagittal.

The fibula was proximally located adjacent to the tibia and has distally formed a joint.

The lateral half of the trochlea tali was bigger than its medial half.

A small bone (scaphoide accessoire) was situated to medial aspect of collum tali and dorso-medial aspect of os naviculare.

The metatarsal bones were five, in which os metatarsale III was the longest while os metatarsale I was the smallest.

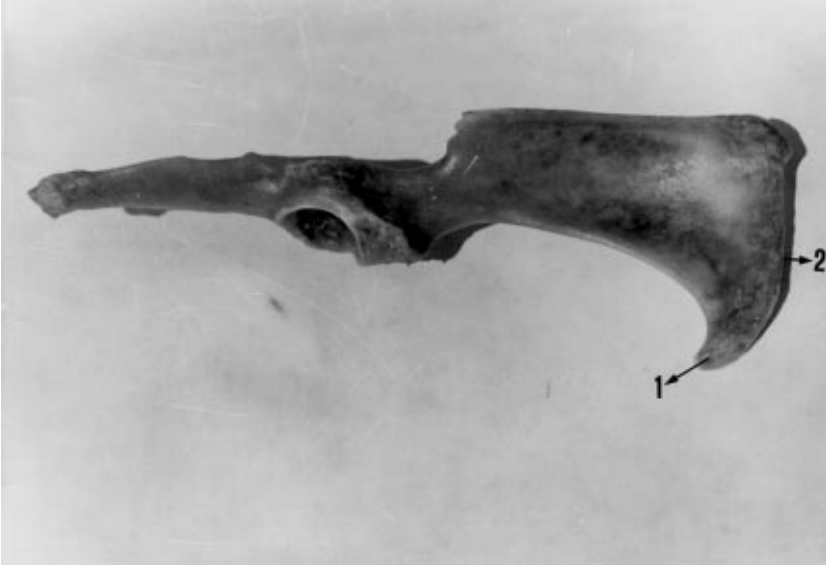
**Key Words:** *Hystrix cristata*, porcupine, ossa membri pelvini.

### Giriş

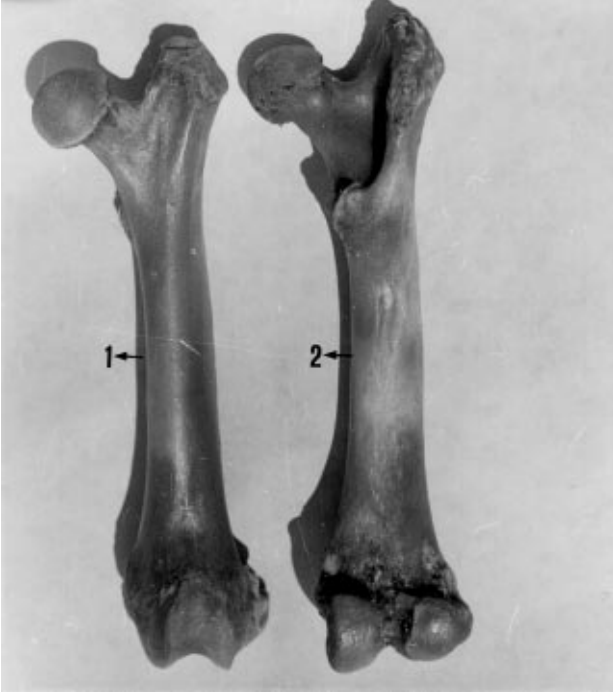Oklu kirpiller; günümüzde var olan memelilerin yarısından fazlasını kapsayan Rodentia (kemiriciler) takımının küçük bir grubu olan Hystricidae familyasındadır (1-4).

Oklu kirpilerin en önemli özellikleri yaşamları boyunca büyümeye devam eden kemirici dişleri (1-7) ve çok sertleşmiş kıllardan ibaret olan oklarıdır (2, 3, 6).

Bazı araştırmacılar, (8-14) yaban hayvanlarının iskelet sistemleri üzerinde makro-anatomik incelemeler



Şekil 1. Os coxae'nın lateral'den görünüşü. 1) tuber coxae, 2) crista iliaca



Şekil 2. Femur'un 1) cranial, 2) caudal'den görünüşü.

yapımışlardır. Fakat oklu kirpilerde iskelet sistemi üzerinde yapılmış kendi çalışmamız (15) hariç herhangi bir çalışmaya rastlanılmadı.

Bu çalışmada, oklu kirpilerden *Hystrix cristata* türünün iskelet sistemine ait ossa membri pelvini kısmının makro-anatomik olarak incelenmesi ve bu konudaki bilgi eksikliğine katkıda bulunulması amaçlanmıştır.

### Materyal ve Metot

Çalışmada biri Tunceli ili Pertek ilçesinde, diğeri Adıyaman ili Tut ilçesinde değişik zamanlarda avcılar tarafından gece vurulmuş 2 adet *Hystrix cristata* türü ergin erkek oklu kirpi kullanılmıştır.

Kemiklerin maserasyonu, ilgili teknik esaslara göre yapılmıştır (16).

Terminoloji bakımından *Nomina Anatomica Veterinaria* (17) esas alınmıştır.

### Bulgular

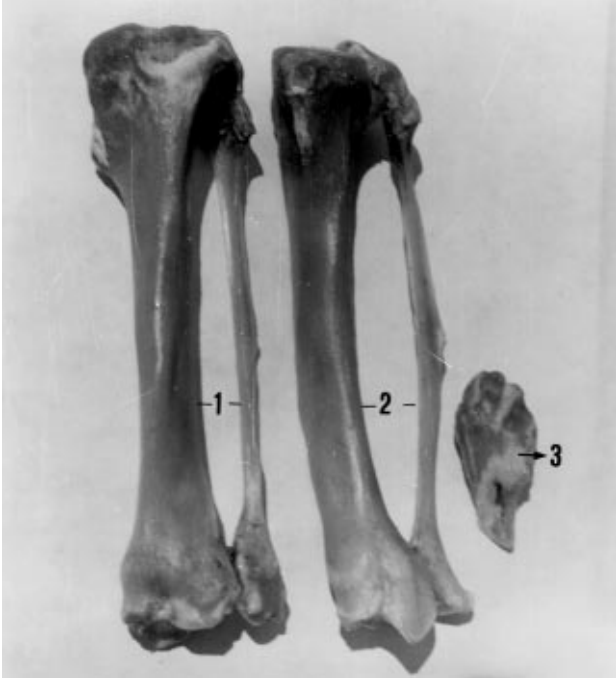**Os coxae:** Symphysis pelvina'nın uzunluğu 9.2 cm'dir. Acetabulum ve incisura acetabuli dardır. Ventralden bakıldığında os ilium'un ala'ları birbirine paraleldir. Acetabulum'un ortası ile tuber coxae arasındaki uzaklık 7.4 cm ve yine acetabulum'un ortası ile tuber ischadicum arasındaki uzaklık 5.5 cm'dir.

**Os ilium:** Ala ossis ilii oldukça geniş, corpus ossis ilii ise oldukça kısadır. Ala'nın uzunluğu corpus'un yaklaşık 3 katıdır. Facies glueta içbükey ve linea glutea belirsizdir. Tuber coxae tam bir gaga şeklinde ventrale doğru uzamakta ve crista iliaca dışbükeydir (Şekil 1). Facies sacropelvina'nın yaklaşık 2/3'ünü tuberositas iliaca oluşturmaktadır ve geniş bir facies auricularis'e sahiptir. Tuberculum m. psoas minoris belirgin değildir.

**Os ischii:** Foramen obturatum oldukça geniştir. Sagittal uzunluğu ortalama 3.7 cm ve genişliği ortalama 1.6 cm'dir. Tuber ischadicum tek çıkıntılı ve arcus ischiadicus iyi gelişmemiştir. Incisura ischiadica minor yüzeyseldir.

**Os pubis:** Ramus cranialis ossis pubis oldukça dardır ve eminentia iliopubica iyi gelişmiştir.

**Femur:** Collum ossis femoris incedir, fossa trochanterica ise oldukça derindir. Caput ossis femoris üzerinde fovea capitis bulunmamakta, bunun yerinde az



Şekil 3. Skeleto cruris'in 1) cranial, 2) caudal'den görünüşü, 3) patella'nın cranial'den görünüşü.

belirgin bir tümsekçik görülmektedir. Trochanter tertius hafif bir crista halinde distale doğru uzamaktadır. Linea intercondylaris belirgindir ve fossa supracondylaris mevcut değildir (Şekil 2).

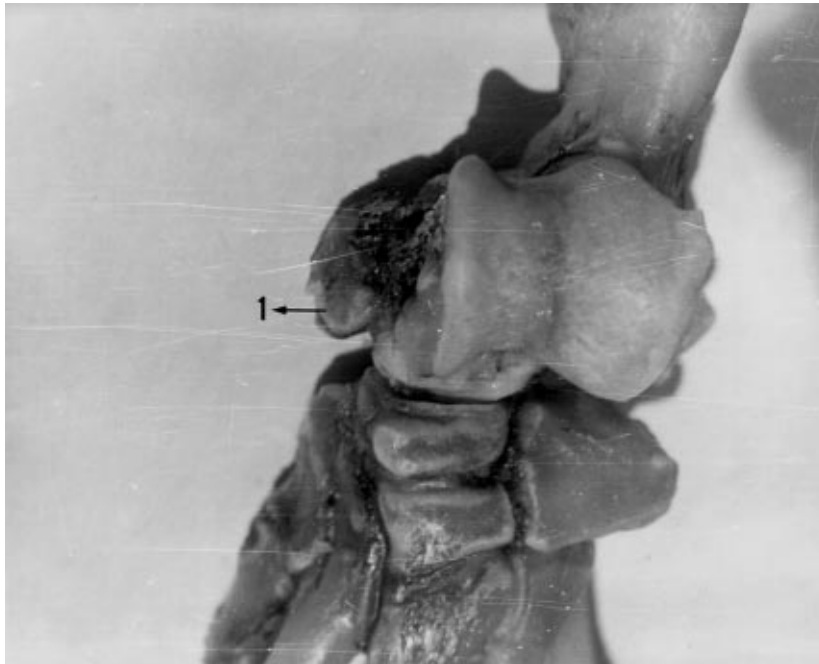
**Patella:** Basis kısmı küt ve geniş, apex kısmı ise ince ve sivridir.

**Tibia:** Tuberculum intercondylare mediale hafif belirgindir. Margo medialis'in proximal kısmı üzerinde oldukça gelişmiş bir tüberkül mevcuttur. Facies caudalis'de foramen nutricium bulunmaktadır. Cochlea tibiae'daki eklem yüzü sagittaldir.

**Fibula:** Proximalde tibia ile kaynaşmış, distalde ise eklem teşkil etmiştir. Corpus'un ortası düzeyinde laterale doğru bir kabartı mevcuttur (Şekil 3).

**Ossa tarsi:** Trochlea tali lateralde iyi gelişmiştir, caput tali ise trochlea tali'nin medial yarımının distalinde sınırlanmıştır. Os tarsi centrale (os naviculare) caput tali'nin distalinde bağımsızdır. Ayrıca collum tali'nin mediali ile os naviculare'nin dorso-medialine yerleşmiş küçük bir eklenik kemik daha (scaphoide accessoire) tespit edilmiştir (Şekil 4). Distal sırada 4 kemik bulunmaktadır. Bunlardan en büyüğü os tarsale IV (os cuboideum)'tür. Bu kemik os metatarsale IV ve V ile eklenmektedir. En küçüğü ise os tarsale II'dir.

**Ossa metatarsalia I-V:** 5 adet olan metatarsuslardan en uzun olanı os metatarsale III, en kısa olanı ise os metatarsale I'dir. Os metatarsale V ise en geniş olandır. Metatarsus'ların basis kısmı, caput kısmından daha



Şekil 4. Ossa tarsi'nin genel görünüşü. 1) Aksesorik kemik (Scaphoide accessoire).

geniştir ve distal uçta vertikal bir crista mevcuttur. Metatarsus'un Phalanx proximalis ile aralarında ikişer adet ossa sesamoidea görülmüştür.

**Ossa digitorum pedis:** Arka ayak parmak kemiklerinden phalanx proximalis'lerin basis kısımları, caput kısımlarına göre daha geniştir. Basis kısımlarında vertikal bir crista mevcuttur. Phalanx media'nın boyu phalanx proximalis'in yaklaşık yarısı kadardır. Phalanx distalis'ler tırnak şeklinde olup processus extensorius, tuberculum flexorium ve foramen soleare'ler belirgindir.

### Tartışma

Weichter (3) ve Oktay (6), karada yaşayan bütün omurgalılarda (Tetrapod) arka bacağın üst kısmının, kalça kemeri tek bir kemikle eklemleştirdiğini bildirmişlerdir. Araştırmaya konu olan oklu kirpelerde de kalça kemeriyle tek bir kemik (femur) eklemleşmektedir.

Demirsoy (1), kemiricilerde tibia ve fibula'nın

birbirinden ayrılmış ya da kaynaşmış olabileceğini belirtmiştir. Çalışmada oklu kirpelerde fibula proximalde tibia ile kaynaşmış, distalde ise eklem oluşturmuştur.

Marmota ve Myopotamus gibi kemiricilerin ayak bilek kemiklerinde os naviculare (os scaphoideum veya os tarsi centrale)'nin medialinde Romer ve Parsons (5) tarafından scaphoide accessoire diye isimlendirilen bir kemiğin bulunduğu belirtilmiştir. Söz konusu, kemik, çalışmada oklu kirpelerde de collum tali'nin mediali ile os naviculare'nin dorso-medialine yerleşmiş olarak tespit edilmiştir.

Demirsoy (1), oklu kirpelerin bacaklarının kısa olduğunu, yine Demirsoy (1) ve Oktay (6) ise ekstremitelerde 5 parmak bulunduğu tespit etmişlerdir. Çalışma sonuçları da aynı doğrultudadır.

Sonuç olarak, oklu kirpelerin arka bacak kemikleri incelenerek özellikleri ortaya konmuş ve çalışmanın bu konudaki bilgi eksikliğine katkıda bulunacağı görüşüne varılmıştır.

### Kaynaklar

1. Demirsoy, A.: Rodentia. Yaşamın Temel Kuralları. Ankara, Meteksan Anonim Şirketi. 695-29, 1992.
2. Kuru, M.: Rodentia. Omurgalı Hayvanlar. Erzurum, Atatürk Üni. Basımevi. 551-64, 1987.
3. Weichert, C.K.: Rodentia. Anatomy of the Chordates. London, McGraw-Hill Book Company, 500-738, 1970.
4. Karol, S.: Zooloji Terimleri Sözlüğü. Ankara, Türk Tarih Kurumu Basımevi. 192-93, 1963.
5. Romer, A.S. and Parsons, T.S.: The Vertebrate Body. Philadelphia, W.B. Saunders Company, 88-166, 937, 1978.
6. Oktay, M.: Rodentia. Omurgalı Hayvanların Karşılaştırmalı Anatomisi. İstanbul, İst. Üniv. Fen. Fak. Basımevi. 21-66, 1988.
7. Holmes, S.: Henderson's Dictionary of Biological Terms. London, Longman Group Limited. 382, 1979.
8. Taşbaş, M.: Yaban Keçisi (*Capra aegagrus*) ile yerli Tiftik ve Kıl Keçisinin İskelet Sistemleri Üzerinde Karşılaştırmalı Makro-Anatomik Araştırmalar. Bölüm II: Ossa Membri Thoracici et Pelvini. Ank. Üniv. Vet. Fak. Derg., 25(4): 634-55, 1978.
9. Taşbaş, M.: Yaban Keçisi (*Capra aegagrus*) ve Yerli Tiftik Keçisinin İskelet Sistemleri Üzerinde Karşılaştırmalı Makro-Anatomik Araştırmalar. Bölüm I: Ossa Trunci. Ank. Üniv. Vet. Fak. Derg., 25(4): 398-14, 1978.
10. Girgin, A., Karadağ, H. Bilgiç, S. ve Temizer, A.: Kurt (*Canis lupus*) ve Tilki (*Canis vulpes*) İskelet Kemiklerinin Yerli Köpeklerine (*Canis familiaris*) Göre gösterdikleri Makro-Anatomik Ayrımlar Üzerine Araştırmalar. Selçuk Üniv. Vet. Fak. Derg., 4(1): 169-82, 1988.
11. Dursun, N. ve Tıprıdamaz, S.: Vizonun (*Mustela vison*) İskelet Kemikleri Üzerinde Makro-Anatomik Araştırmalar. Selçuk Üniv. Vet. Fak. Derg., 5(1): 13-27, 1989.
12. Tecirlioğlu, S.: Sırtlan ve Köpeğin İskelet Kemikleri Üzerinde Makro-Anatomik Araştırmalar. Ank. Üniv. Vet. Fak. Derg., 30(1): 149-66, 1983.
13. Taşbaş, M.: Yaban Koyunu (*Mufon-ovis orientalis Anatolica*) ile Yerli Karaman Koyunun İskelet Kemikleri Üzerinde Karşılaştırmalı Makro-Anatomik Araştırmalar. Bölüm I: Ossa Trunci. Ank. Üniv. Vet. Fak. Derg., 30(3): 368-88, 1983.
14. Gültekin, M. ve Uçar, Y.: Yerli tilki (*Canis vulpes*) ve Çakal (*Canis sureus*) İskelet Kemiklerinin Yerli Köpeklerine (*Canis familiaris*) Göre Gösterdikleri Makro-Anatomik Ayrımlar Üzerinde Araştırmalar. Bölüm I: Truncus ve Membra. Ank. Üniv. Vet. Fak. Derg., 27(1-2): 201-14, 1980.
15. Yılmaz, S., Özkan, Z.E. ve Özdemir, D.: Oklu Kirpi (*Hystrix cristata*) İskelet Sistemi Üzerinde Makro-Anatomik Araştırmalar. I. Ossa Membri Thoracici. Tr. J. Vet. Anim. Sci. 1997; (Yayına Kabul Edilmiştir).
16. Taşbaş, M. ve Tecirlioğlu, S.: Maserasyon Tekniği Üzerinde Araştırmalar. Ank. Üniv. Vet. Fak. Derg., 12(4): 324-30, 1966.
17. Nomina Anatomica Veterinaria. 4 th. Ed. Copyright by the World Association of Veterinary Anatomists. 1994.