

Broyler Piliçlerde Deneysel Sodyum Toksikasyonunda Patomorfolojik ve Biyokimyasal İncelemeler

Hatice ERÖKSÜZ

Fırat Üniversitesi, Veteriner Fakültesi, Patoloji Anabilim Dalı, 23119, Elazığ - TÜRKİYE

Geliş Tarihi: 04.02.1998

Özet : Bu çalışma broyler piliçlerde deneysel sodyum toksikasyonuna ilgili patomorfolojik ve biyokimyasal bulguların ortaya konması amacıyla yapılmıştır. Bu amaçla 60 adet erkek, broyler civiv kullanılmıştır. Hayvanlar 4 deneme ve bir kontrol olmak üzere toplam 5 gruba ayrılmıştır. Deneme grubu hayvanların içme sularına sırasıyla 6 g/l (1. grup) ve 12 g/l (2. grup) sodyum bikarbonat ile 6 g/l (3 grup) ve 12 g/l (4. grup) oranında sodyum klorür ilave edilmiş ve kontrol grubu hayvanlara normal çeşme suyu verilmiştir. Yem olarak ise, tüm gruplar standart civiv ve standart etlik civiv yemleri ile beslenmiştir. Makroskobik olarak 1. ve 2. grup hayvanlarda kalpte büyüme ve değişen derecelerde visseral ürikozis, 3. ve 4. gruplarda ise kalpte büyüme ile birlikte hemorajik gastritis ve testislerde ödem gözlenmiştir. Mikroskobik olarak da makroskobik bulgulara ilgili lezyonlar kaydedilmiştir. Biyokimyasal muayenelerde kanda hemoglobin, hemotokrit ve eritrosit sayısı tüm deneme gruplarında artış gösterirken, plazma ürik asit değerinin 2. grup, plazma sodyum değerinin 4. grupta önemli derecede arttığı dikkati çekmiştir. Sağ ventrikuler hipertrofinin bir belirtisi olarak, sağ ventrikül ağırlığının toplam ventrikül ağırlığına oranı ile sağ ventrikül ağırlığının vücut ağırlığına oranının 2. ve 4. gruplarda da önemli olarak yükseldiği saptanmıştır. Ölümler denemenin 5. haftasında görülmeye başlanmış ve gruplara göre sırasıyla %41.7, %83.3, %25 ve %75 oranında şekillenmiştir.

Anahtar Sözcükler : Deneysel Sodyum Toksikasyonu, Broyler, Patomorfolojik ve Biyokimyasal Bulgular

Pathomorphological and Biochemical Studies on Experimental Sodium Toxication in Broilers

Abstract : Pathomorphological and biochemical findings related to experimental sodium toxication were studied. Sixty male chicks were divided into five different groups. Sodium bicarbonate (group-1 and 2) and sodium chloride (group-3 and 4) were added into tap water at 6 and 12 g/l doses, respectively. The chicks in all groups were fed on standart chick and standart broiler ration. Cardiac enlargement and various degree of visceral uricosis were the main macroscopic lesions detected in group-1 and group-2. In group-3 and 4, such macroscopic lesions cardiac enlargement, testicular edema, hemorrhagic gastritis as were detected. Microscopic examinations showed the lesions related to macroscopic ones. The red blood cells, hemoglobine and hematocrite were increased in all experimental groups. Plasma uric acid in group-2 and plasma sodium value in group-4 were increased significantly. The values of right ventricular weight/total ventricular weight and right ventricular weight/total body weight, which are the indication of right ventricular hypertrophy, were increased significantly in group 2 and 4. The occurrence of death in experimental groups began at the 5th week of the experiment. The percentage values of death in groups were 41.7%, 83.3%, 25% and 75%, respectively.

Key Words : Experimental Sodium Toxication, Broiler, Pathomorphological and Biochemical Findings

Giriş

Sodyum bikarbonat (SB), yumurta tavuklarında yumurta kabuğunu kalınlaştırmak, broyler piliçlerde daha fazla canlı ağırlık artışı elde etmek amacıyla içme suyuna ilave edilerek pratikte kullanılmaktadır. Ancak, SB'in kullanımındaki hatalara ve ısı çarpması gibi durumlarda tedavi amacıyla yüksek dozlarda uygulanmasına bağlı olarak toksikasyon olayları ile de karşılaşılmaktadır (1-3). Broyler piliçlerde, deneysel çalışmalarda, içme suyuna ilave edilen SB'a bağlı olarak ölen hayvanlarda kalpte sağ ventrikuler hipertrofi (SVH) ve dilatasyon, asites ve böbreklerde şişkinlik tespit edilmiştir. Ayrıca bu

çalışmalarda sağ ventrikül ağırlığı/total ventrikül ağırlığı (SV/TV) ile sağ ventrikül ağırlığı/vücut ağırlığı (SV/VA) oranlarında kontrollere oranla belirgin bir artış gözlenmiş, kaşeksi, depresyon ve su tüketiminde artış gibi klinik belirtiler kaydedilmiştir. (3-7).

Sodyum klorür (SK) kanatlı yemleri hazırlanırken yaygın bir kullanım ile optimal büyüme ve üremeyi sağlamak amacıyla karışımlara ilave edilmektedir. Birçok memeli için toksik olmayan SK oranı özellikle hindi ve civivler için toksik olup, diğer türlerden farklı lezyonlara sebep olurlar (1, 8). Rasyondaki fazla tuzun kanatlılarda oluşturduğu toksikasyon belirtileri aşırı susuzluk hali,

sinirlilik, kaslarda inkoordinasyon, yaygın venöz konjesyon, karın bölgesinde şişkinlik olarak tespit edilmiştir (9-11). Broyler piliç ve Beyaz Legornların içme suyuna % 0.5 oranında SK ilave eden araştırmacılar broyler piliçlerde %50 oranında sağ ventriküler hipertrofi ve pulmoner hipertansiyon ile buna bağlı ölümlerin şekillendiğini ancak asitesin görülmediğini saptamışlardır. Ayrıca büyümede gerileme ve renal hipertrofi de SK toksikasyonuna ilgili bulgular olarak değerlendirilmiştir (12-15).

İncelenemediği kadarıyla broylerde sodyum toksikasyonunda patomorfolojik bulgular oldukça sınırlı kalmıştır. Bu nedenle broyler piliçlerin içme sularına belli oranlarda ilave edilen SB ve SK'ün bazı visseral organlarda oluşturduğu patomorfolojik değişimler ile kan ve plazmaya ait biyokimyasal parametrelerin incelenmesi ve pratiğe yönelik katkılar sağlanması amacıyla bu çalışma yapılmıştır.

Materyal ve Metot

Çalışmada 60 adet erkek broyler civciv kullanıldı. Bir günlük civcivler bir hafta süreyle beslendikten sonra her grupta 12 hayvanın bulunduğu, 4 deneme ve bir kontrol olmak üzere 5 gruba ayrıldı. Beş haftalık deneme süresince tüm hayvanlara dönemine uygun olmak üzere, standart civciv I (1 hafta), civciv II (1 hafta), etlik civciv I (1 hafta) ve etlik civciv II (2 hafta) yemleri verildi. Birinci gruba 6g/lt SB, 2.gruba 12g/lt SB, 3.gruba 6g/lt SK ve 4.gruba 12 g/lt SK ihtiva eden su ile 5. gruba (kontrol grubu) normal çeşme suyu ad libitum olarak verildi.

Denemenin başlangıcından itibaren hayvanların canlı ağırlıkları haftalık olarak kaydedildi. Biyokimyasal muayeneler (RBC-alyuvar sayısı, HB-hemoglobin konsantrasyonu, HCT-hematokrit, MCH-ortalama alyuvar hemoglobini, MCHC-ortalama alyuvar hemoglobin konsantrasyonu, MCV-ortalama alyuvar hacmi, plazma Na, ürik asit, SGOT-Serum Glutamic Oxalacetic Transaminase, SGPT-Serum Glutamic Pyruvic Transaminase, T-Prot-Total Protein) için denemenin 10., 20. ve 30. günlerinde Vena brachialisten heparinize tüplere kan örnekleri alındı. Veriler Coulter Plus 4 elektronik okuyucularda değerlendirildi.

Deneme süresince ölen ve denemenin sonunda kesilen kontrol ve deneme grubu piliçlerin nekropsileri yapılarak kalp, akciğer, karaciğer, böbrek, dalak, özofagus, kursak, bezli ve kaslı mide, ince ve kalın bağırsaklar, iskelet kasi

ile testislerden alınan doku örnekleri %10'luk tamponlu formalin solüsyonunda tespit edildi. Rutin işlemlerden geçirilen doku örneklerinden parafin bloklar hazırlandı. Bloklar 5µm'ye ayarlı mikrotomda kesilerek hematoxylin-eosin (H-E), gerektiğinde van Gieson (vG) tekniği ile boyanarak ışık mikroskopunda incelendi. Ürat kristallerinin ortaya konabilmesi için de Galantha's tekniğinden yararlanıldı (16). Ayrıca SV/TV ve SV/VA oranlarının tesbiti için kalp üzerindeki atriumlar, büyük damarlar ve yağ dokusu kesilerek uzaklaştırıldı. Daha sonra sağ ventrikül sulkus boyunca sol ventrikül ve septumdan ayrıldı. Önce sağ ventrikülün ağırlığı tartıldı. Daha sonra buna sol ventrikül ve septum ağırlığı ilave edilerek, total ventrikül ağırlığı ölçüldü (4).

Haftalık canlı ağırlık artışları, kan ve plazmaya ait çeşitli değerler ile SV/TV ve SV/VA oranlarına ilgili veriler istatistiksel olarak varyans analizi ve Duncan testine tabii tutuldu (17).

Bulgular

Klinik Bulgular: Denemenin ilk haftasında deneme grubu hayvanlarda herhangi bir klinik bulguya rastlanmamakla birlikte, kontrollere oranla daha fazla bir canlı ağırlık artışının şekillendiği saptandı ($p<0.05$). Sonraki haftalarda ise deneme gruplarında (özellikle 2. ve 4. grup) belirgin bir canlı ağırlık kaybı ($p<0.05$) vardı (Tablo-1). Yine bu grup hayvanlarda tüylerin parlaklık ve canlılığını kaybederek kirli kahverengimsi mat bir renk aldığı gözlemlendi. Üçüncü ve 4. grup hayvanlarda ağızdan iplik tarzında uzayan bir salyanın aktığı, solunum güçlüğü ile tüylerin döküldüğü ve seyrekleştiği dikkati çekti. Ayrıca tüm deneme gruplarında zayıflık ve halsizlik mevcuttu.

İlk ölümler denemenin 5. haftasında (30. günde) 2. ve 4.grup hayvanlarda görüldü. Denemenin sonuna kadar 1. grupta %41.7 (5 adet), 2. grupta % 83.3 (10 adet), 3.grupta %25 (3 adet) ve 4. grupta %75 (9 adet)'e varan ölüm oranları tespit edildi.

Makroskopik Bulgular:

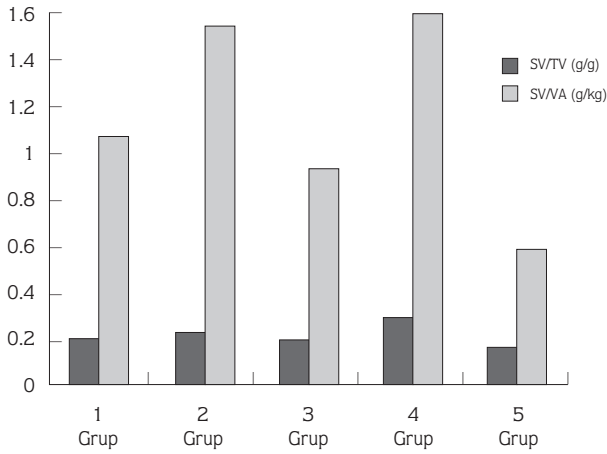
SV/TV ve SV/VA değerleri deneme gruplarında kontrol grubuna göre daha yüksek düzeyde olup (Şekil 1), bu farklılıklar istatistiksel olarak da önemli idi ($p<0.05$).

1. ve 2. Gruplar: Birinci grup piliçlerde subkutan ödem ile but ve göğüs kaslarının koyu kırmızı bir renk aldığı, karın ve göğüs boşluğu açıldığında kalbin göğüs

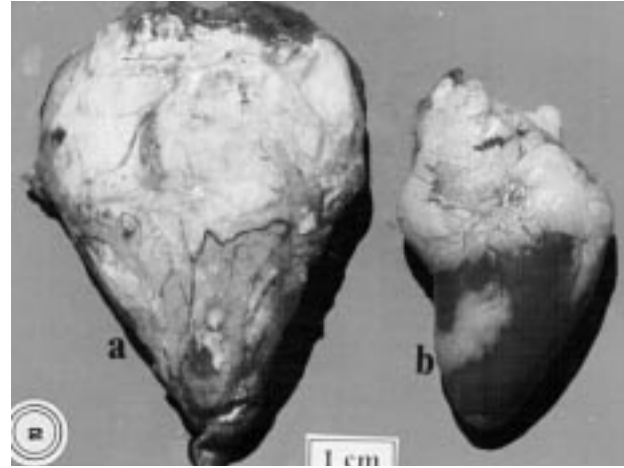
Tablo 1. Haftalara göre deneme ve kontrol gruplarında canlı ağırlık artışı (g).

Gruplar	1.Hafta	2.Hafta	3.Hafta	4.Hafta	5.Hafta
1	489.80±9.07a	738.90±19.23a	1061.90±23.02b	1332.30±36.19b	1315.00±47.87b
2	469.70 ±10.43 b	606.80±20.48b	906.80±36.07c	1152.60±18.69c	1083.50±13.91c
3	462.80±8.90b	643.10±15.31b	1067.30±30.96b	1297.40±31.32b	1424.20±57.76b
4	450.00±8.13b	602.10±8.31b	981.00±21.46c	1140.00±14.40c	1005.00±11.16c
5	415.00±4.13c	754.70±4.02a	1172.60±16.24a	1576.50±15.60a	2042.00±68.22a

a,b,c:Aynı sütunda farklı harfleri taşıyan gruplar arası fark önemlidir (p<0.05)



Şekil 1. Deneme ve kontrol gruplarında SV/TV, SV/VA değerleri.



Şekil 2. Kalpte büyüme ve perikard yüzeyinde urat birikimleri (2. grup, a-deneme, b-kontrol grubu).

boşluğunu dolduracak kadar büyüdüğü, perikard yüzeyinin tebeşir tozu serpilmişçesine beyaz bir tabaka ile kaplandığı gözlemlendi (Şekil 2). Pürüzlü bir görünümde olan epikard yüzeyinde peteşiyal kanamalara da rastlandı. Diğer organlarda kaydadeğer bir bulguya rastlanmadı. İkinci grupta, 1. grupta belirtilen lezyonlara ilaveten akciğer, karaciğer, böbrek, dalak ve iskelet kaslarının da yüzeyleri adeta tebeşir tozu görünümünde bir tabaka içeriyordu. Dalak şişkin görünümde olup folliküler yapılar belirgindi. Böbreklerin şişkin, açık renkli ve yer yer alacalı bir görünümde olduğu, üreterlerin ise aşırı derecede genişlemiş ve içlerinin beyaz renkte, krema kıvamında bir materyal ile dolduğu dikkati çekti (Şekil 3). Özofagus ve kursak dilatasyonu da bu grup piliçlerde gözlenen diğer bulgular idi.

3. ve 4. Gruplar : Bu grup piliçlerde ise derinin ödemli ve hemorajik bir görünüm aldığı, 4.grupta daha

belirgin olmak üzere, kalbin aşırı derecede büyüdüğü ve gevşek bir kıvamda olduğu gözlemlendi. Akciğerlerin, koyu kırmızı bir renkte ve ödemli, böbreklerin, şişkin ve hemorajik oldukları, karaciğerin ise koyu kırmızı bir renk aldığı saptandı. Testislerde şişkin bir görünüm ile glanduler mide mukozasında tüm papilla ventrikülü glandularisleri kapsayan yaygın kanamalar mevcuttu (Şekil 4). Muskuler mide mukozası koyu yeşil renkte ve kolaylıkla soyulabilen sert bir kabuk şeklinde idi.

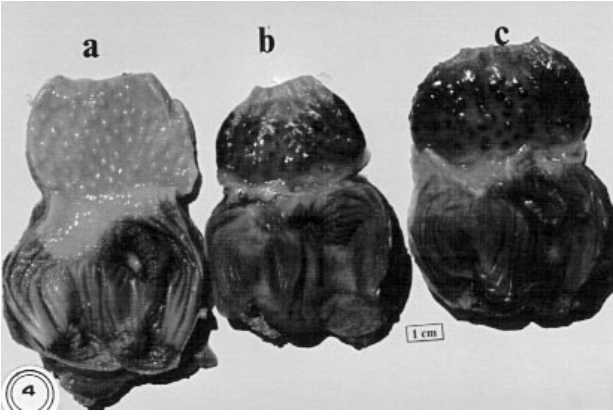
Mikroskopik Bulgular

1. ve 2. Gruplar: Bu gruplardaki piliçlerde şekillenen ve birbirine benzerlik gösteren mikroskopik lezyonlar, 2. grup hayvanlarda daha şiddetliydi.

Kalp : Hafif intersitisyel ödem ve miyofibriller arasında tek tük heterofil ganüosit infiltrasyonları ile yer yer hyalin dejenerasyonuna uğrayan miyofibriller tespit edildi. Epikard üzerinde yoğun olarak urat kristalleri ile subepikardial ödem ve hemorajije rastlandı.



Şekil 3. Böbreklerde şişkin ve alacalı bir görünüm ile genişlemiş ve içleri üratlarla dolu üreterler - oklar (2. grup a-kontrol grubu b-deneme grubu).



Şekil 4. Glanduler midede papilla ventrikuli glandularis bölgesinde hemorajik odaklar (4. grup a-kontrol b-c deneme grubu).

Akciğer : Parabronşiyal düz kaslarda hipertrofi, kollaps ve alveolar boşluklarda eozinofilik materyal birikimi ile karakterize lezyonlar saptandı. Ayrıca hava kapillarlarında nekroz ve ürat birikimleri gözlemlendi.

Karaciğer: Kapsulada kalınlaşma ve ürat birikimleri ile hepatositlerde yaygın parankim dejenerasyonu, fokal nekroz, sinuzoidal dilatasyon, hemoraji ve yer yer ürat birikimleri tespit edildi.

Dalak: Malpighi korpusküllerinde lenfositlerin sayısı azaldığı ve retikuler dokunun belirginleştiği, intersitisyel dokuda da ürat kristalleri ile birlikte yaygın hemorajilerin şekillendiği dikkati çekti.

Böbrek: Kortekste, tubulus epitel hücrelerinde parankim dejenerasyonu, multifokal koagülasyon

nekrozu, tubulus lumenlerinde dökülmüş epitel hücreleri ve ürat kümeleri tespit edildi. İntersitisyel dokuda merkezdeki ürat kristallerinin etrafında çoğunluğu heterofil granülosit ve lenfositler olmak üzere, tek tük makrofaj ve yabancı cisim dev hücrelerinden ibaret tipik ürat granülomları dikkati çekti (Şekil 5). Bowman boşluğunun genişlediği, glomerular yumakta fibrin trombozlarının şekillendiği, ayrıca intersitisyel dokuda kollajen ipliklerden fakir, fibrosit ve fibroblastlardan zengin bir bağdokusu artışı mevcuttu. Medullar bölge toplayıcı kanallarının aşırı derecede dilate olduğu, heterofil granülositler ve ürat kristalleriyle dolduğu gözlemlendi (Şekil 6). Üreterlerin aşırı derecede genişlediği, epitellerin yassılaştığı ve içlerinin ürat kristalleriyle dolu olduğu belirlendi. Bu kristaller de Galantha's boyama yöntemi ile tipik olarak siyah renkte boyandı .

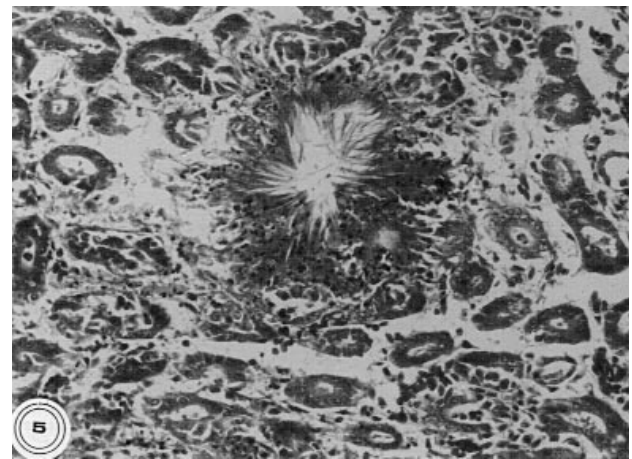
Özofagus, Kursak, Glanduler ve Muskuler Mide: Özofagus ve glanduler mide mukozasında kalınlaşma ve bez epitellerinde dejenerasyon dikkati çekti.

Testis: Seminifer tubulusların tamamına yakın bir bölümünde epitel hücrelerin bazal membrandan ayrılarak lumende toplandığı gözlemlendi.

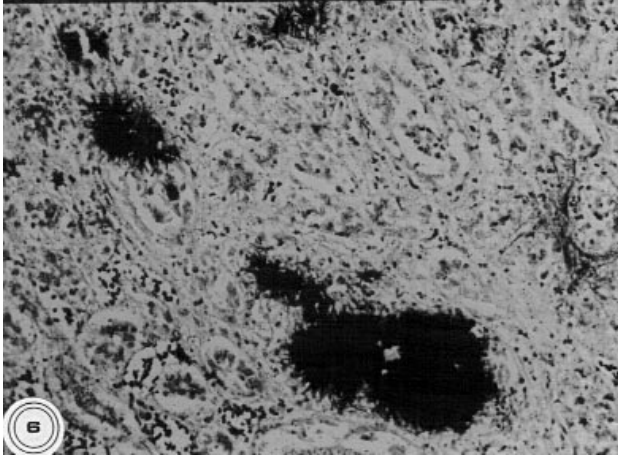
3. ve 4. Gruplar: Bu grup piliçlerde benzer mikroskopik lezyonlar gözlenmekle birlikte, 4. grupta daha şiddetliydi

Kalp kası: Miyofibrillerin kalın ve kaba bir görünüm aldığı, yer yer fokal hyalin dejenerasyonuna uğradığı saptandı.

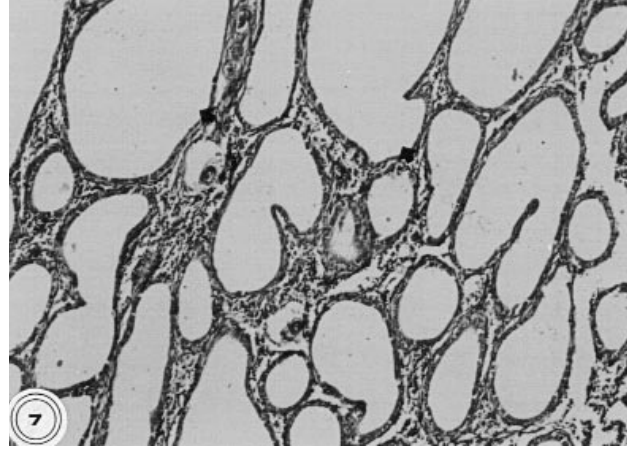
Akciğer: Akciğer lezyonları; parabronşiyal kollaps, perivasküler ve intersitiyel ödem ile intraalveolar hemorajiden ibaretti.



Şekil 5. Böbrekte ürat granülomu (H. E., x 66).



Şekil 6. Böbrekte ürat kristalleri (de Galanthis, x 66).



Şekil 7. Testiste seminifer tubuluslarda kistik dilatasyon-oklar, (H. E., x 33).

Karaciğer: Kapsüler kalınlaşma, diffuz sinuzoidal dilatasyon, hemoraji, hafif periportal fibrozis ve lenfosit infiltrasyonları tespit edildi.

Dalak: İntersitisyel hemoraji ile birlikte kapsulanın kalınlaştığı, kırmızı ve beyaz pulpa arasındaki belirgin sınırın kaybolduğu dikkati çekti.

Böbrek: Korteks ve medulla bölgesindeki tubulus epitel hücrelerinde diffuz hidropik dejenerasyon, koagülasyon nekrozu ve bazı tubulus lumenlerinde hyalin silindirleri ile tubulointersitisyel hemoraji, Bowman boşluğunda genişleme, lobuler yapıdaki hipertrofik glomeruluslarda homojen pembe renkli fibrin trombozları böbreklerde gözlenen başlıca bulgulardı.

Özofagus, Kursak, Glanduler ve Muskuler Mide: Başlıca lezyonlar glanduler midede lokalize olup bez epitellerinde nekroz ve deskuamasyon ile lamina propriada yaygın hemoraji ile karakterize idi. Bazen dökülen epitel hücrelerinin lumeni adeta tıkamış olduğu, papilla glandularis bölgesinde epitelin tamamen dökülerek yerini diffuz hemorajilerin aldığı dikkati çekti. Özofagus, kursak ve mskuler midede epitel nekrozu ile birlikte, mskuler midede hiperkeratoz ve propria mukozada hemorajik odaklar saptandı.

Testis: Seminifer tubullerde şiddetli dilatasyon sonucu bu yapıların kistik bir görünüm kazandığı ve tubulus epitel hücrelerinin yassılaştığı dikkati çekti (Şekil-7).

Biyokimyasal Bulgular:

Tablo 2 ve 3'ün incelenmesiyle de görüleceği üzere kan RBC, HG, HCT değerlerinde 2 ve 4. gruplarda kontrol

grubuna oranla artış ($p < 0.05$) tespit edilirken, plazma ürik asit değerinin 2. grupta, plazma sodyum değerinin 4. grupta daha az olarakta 2. grup piliçlerde artış ($p < 0.05$) gösterdiği tespit edildi.. SGOT, SGPT ve T-Prot. değerlerinde önemli sayılabilecek bir değişime rastlanmadı.

Tartışma

Doğal toksikasyon olayları, genellikle, yemlerin hazırlanması sırasında sodyumun (sodyum klorür, sodyum bikarbonat, sodyum sülfat) hatalı oranlarda karıştırılması, kaynak sularında yüksek oranlarda sodyum bulunması, suyun yumuşatılması amacıyla kullanımındaki hatalara bağlı olarak şekillenebilir (1-3,18). Deneysel sodyum (SB, SK) toksikasyonuna ilgili çalışmalarda, hızlı büyüme ve gelişme eğiliminde olan broyler piliçlerin toksikasyona diğer ırklardan daha duyarlı oldukları ve SVH'e bağlı ölümlerin şekillendiği ve kalp, akciğer, böbrek, karaciğer, glanduler ve mskuler mide ile testis gibi organlarda lezyonların bulunduğu bildirilmiştir (2- 4, 7, 14, 15, 19). Bu çalışmada da SB ve SK (6g/l-12g/l) içme suyuna ilave edilmek suretiyle toksikasyon oluşturulmuş ve sözkonusu organlarda benzer bulgular gözlenmiştir. Ancak bazı çalışmalarda (4, 5, 7-9, 15) bildirilen asitese deneme gruplarının hiçbirinde rastlanmamıştır.

SB uygulanmasına bağlı olarak SVH ile birlikte komplike olduğu bildirilen visseral ürikozis (1-3, 20), bu çalışmada 1. ve 2. grup piliçlerde değişen şiddetlerde

Tablo 2. Denemenin 10., 20. ve 30. günlerine ait kan parametreleri.

Günler	Gruplar	RBC (x10 ¹² cells/l)	HG (g/dl)	MCHC(%)	HCT (%)	MCH (Pg)	MCV(Fl)
10.GÜN	1.	2.48±0.11a	10.05±1.89ab	29.88±0.35b	38.98±1.06b	47.67±1.29a	162.95±1.15a
	2.	2.62±0.10a	13.30±0.36a	34.92±1.83a	44.30±0.51a	44.40±0.83ab	154.90±1.36bc
	3.	2.32±0.13a	10.93±0.37ab	30.93±0.59b	36.55±0.81bc	45.83±0.66ab	157.63±2.33b
	4.	2.61±0.08a	10.75±0.53ab	31.32±0.63b	38.28±0.63b	46.98±0.34ab	153.63±1.20bc
	5.	2.37±0.03a	9.50±1.13b	31.62±0.81b	33.93±0.81c	46.43±0.69ab	152.23±1.66c
20.GÜN	1.	2.58±0.12ab	13.45±0.63a	41.55±2.28a	35.05±2.13b	45.78±0.91a	135.28±3.99c
	2.	2.87±0.12a	14.65±0.68a	40.85±1.25a	40.57±1.41a	43.20±1.74a	146.30±1.70ab
	3.	2.47±0.17b	14.85±0.49a	41.20±1.37a	30.97±1.15c	44.10±1.80a	142.00±1.82b
	4.	2.70±0.08ab	13.87±0.40a	40.37±0.42a	42.37±0.38a	44.67±0.67a	148.25±1.34ab
	5.	2.41±0.03b	9.53±0.35b	41.97±0.52a	28.40±0.45c	43.36±0.92a	150.32±0.67a
30.GÜN	1.	2.56±0.21a	13.08±0.47ab	29.08±0.39a	45.35±1.32b	44.02±0.67ab	151.65±2.43a
	2.	2.81±0.15a	13.83±0.22a	29.18±0.77a	50.27±1.32a	46.15±0.63a	155.75±1.64a
	3.	2.60±0.09a	12.37±0.32b	28.88±0.68a	41.78±0.20c	45.65±0.59a	153.62±0.64a
	4.	2.59±0.06a	13.33±0.24a	28.10±0.44a	47.45±0.46b	46.37±1.42b	156.62±1.66a
	5.	2.13±0.03b	10.27±0.24c	27.60±0.43a	31.73±0.75d	42.28±0.90b	152.33±1.27a

a, b, c, d:Aynı sütunda farklı harfleri taşıyan gruplar arası fark önemlidir (p<0.05).

Tablo 3. Deneme ve kontrol gruplarında plazma total protein, ürik asit, SGOT, SGPT ve sodyum değerleri.

	1.Grup	2.Grup	3.Grup	4.Grup	5.Grup
T. Prot. (g/dl)	5.62±0.78ab	6.77±0.24a	5.92±0.40ab	6.43±0.28a	4.87±0.28b
Ürik asit. (mg/d)	7.40±0.41bc	14.48±1.33a	6.17±0.40c	9.63±1.07b	5.30±0.24c
SGPT (U/L)	10.17±0.60b	9.33±1.26b	8.62±0.63b	7.80±0.49b	14.33±1.05a
SGOT (U/L)	360.33±21.91a	335.83±32.23a	304.33±16.86a	337.33±37.99a	336.50±16.20a
SODYUM (mg/dl)	273.07±12.49b	302.95±9.89b	295.30±25.12b	525.78±21.99a	201.17±4.92c

a, b, c: Aynı satırda farklı harfleri taşıyan gruplar arası fark önemlidir (p<0.05).

saptanmıştır. Diğer visseral organlar ile birlikte özellikle böbreklerdeki makroskobik ve mikroskobik değişimler, ürikozis için karakteristik olup, plazma ürik asit miktarındaki artış da bu bulguyu desteklemiştir. Sodyum klorür yeme (25g/kg) ilave edildiğinde oluşan toksikasyonda hemorajik gastiritise çok hafif olarak rastlandığı bildirilmekle (9) birlikte, sunulan çalışmada SK verilen gruplarda (özellikle 4. grup-12g/l) SVH'ye ilave olarak glandular midede şiddetli hemorajik gastritis tespit edilmiştir. Doz aynı olmasına rağmen lezyonların şiddetli olması sunulan çalışmada SK'ün suda

çözdürülerek verilmesinin bir sonucu olarak değerlendirilebilir. Ayrıca SK verilen gruplarda (özellikle 4. grupta) böbreklerde yaygın tubuler nekroz, glomerular hipertrofi ve intersitisyel hemoraji ile testislerde seminifer tubuluslardaki kistik dilatasyon karakteristik bulgular olup, literatür bulgularına (9, 10, 13-15, 19) uygunluk göstermiştir.

SB ve SK kanatlılarda benzer şekilde metabolize edilmelerine rağmen (21), bu denemede toksikasyona bağlı ölümlerin sebebi olan ve SVH'yi ifade eden SV/TV, SV/VA oranlarındaki artış, SB ve SK verilen gruplarda

hemem hemen aynı oranlarda olmasına rağmen SB verilen gruplarda daha yüksek oranda ölümlerin şekillenmesi visseral ürikozis ile ilgili görülmüştür.

Kimi araştırmalarda da vurgulandığı (2-4) üzere, bu çalışmada da denemenin ilk haftasında deneme grubu piliçlerin canlı ağırlıklarında, sodyumun sebep olduğu sıvı retensiyonu nedeniyle kontrol grubuna göre geçici bir artış saptanmıştır.

Deneme süresince yapılan kan muayenelerinde RBC, HCT ve HG değerlerinin, özellikle 2. ve 4. gruplarda , kontrol grubuna oranla önemli derecede arttığı tespit edilmiştir. Bu sonuçlar kan volümündeki artışı ifade eden bulgular olarak değerlendirilmiştir. Bazı kaynaklarda da belirtildiği üzere (22-24), artan kan volümü kanatlılarda oldukça ince ve genişleme özelliği sınırlı olan kapıllarlar nedeniyle pulmoner hipertansiyona ve daha sonra sağ

ventrikülün aşırı yüklenmesi sonucu ventriküler hipertrofi ve dilatasyona, sonuç olarak da ölümlere sebep olmuştur.

Sonuç olarak, broyler piliçlerde SB ve SK, yüksek enerjili yemlerle birlikte, 6 g/l ve 12g/l oranlarında broyler piliçlerde doza bağımlı olarak artan şiddette toksikasyona öncülük etmiştir. Ayrıca gelişme geriliği ve sağ ventriküler hipertrofi ile birlikte visseral organlarda değişen derecelerde makroskobik ve mikroskobik lezyonlar da gözlenmiştir. Kan RBC, HG, HCT değerleri 2.ve 4. grupta; plazma ürik asit değeri 2.grupta , plazma sodyum değerinin de 4. grupta arttığı saptanmıştır. SB verilen gruplarda ölüm oranının daha yüksek tespit edilmesi ve visseral ürikozise sebebiyet vermesi nedeniyle, broyler piliçlerde sodyum ihtiyacını karşılamak amacıyla SB yerine SK'den yararlanmanın daha uygun olacağı kanısına varılmıştır.

Kaynaklar

1. Peckham, M. C.:Poisons and Toxins.In Hofstad, M.S., Barnes,H.J., Calnek, B.W., Reid, W.M., Yoder, H.W.JR.(Eds.): Diseases of Poultry 8th Ed. pp.738-818. Ames. Iowa State University Press.1984.
2. Witter, J.E.:A Preliminary Report on Injurious Effect of Sodium Bicarbonate in Chick.Poultry Sci.1936;15:256-259.
3. Mirsalami, S. M. and Julian, R. J.:Effect of Excess Sodium Bicarbonate on Blood Volume and Erythrocyte Deformability of Broiler Chickens. Avian Path. 1993; 22: 495-507.
4. Julian, R.J.:Effect of Increased Sodium in Drinking Water on Right Ventricular Hypertrophy, Right Ventricular Failure and Ascites in Broilers Chickens. Avian Dis. 1987; 31: 130-135.
5. Julian, R.J.: Ascites in Poultry . Avian Path. 1993; 22: 419-454
6. Wilson, J.B., Julian, R.J. and Barker, K.: Lesions on Right Heart Failure and Ascites in Broiler Chickens, Avian Dis. 1988, 246-261.
7. Eleazer, T. H., Bierer, B. W.:Effects of Added Dietary Sodium on Heart Size and Weight in Chicks. Poultry Sci. 1964; 43: 1068-1069.
8. Julian, R.J., Friars, G.W., French, H. and Quinton, M.:The Relationship of Right Ventricular Hypertrophy, Right Ventricular Failure and Ascites to Weight Gain in Broiler and Roaster Chickens. Avian Dis. 1987; 31: 130-135.
9. Mohanty, G., West, J.L., Pathologic Features of Experimental Sodium Chloride Poisoning in Chicks. Avian Dis: 1969; 13, 762-773.
10. Paver, H., Robertson, A. and Wilson, J.E.: Observations on the Toxicity of Salt for Young Chickens. J. Comp. Path. 1953; 63: 31-47.
11. Fields, N.G., Yuan, B., Leenen, F.H.H.: Sodium Induced cardiac Hypertrophy. Cir. Res. 1991; 68: 745-755.
12. Mirsalimi, S. M., O'Brien, P.J. and Julian, R.J.: Changes in Erythrocyte Deformability in NaCl-Induced Right Sided Cardiac Failure in Broiler Chickens. Am. J. Vet. Res. 1992; 53: 2359-2363.
13. Bilgiç, N. ve Yeşildere, T.: Deneysel Tuz Toksikasyonunda Bildirilen Böbreklerinde Patolojik Bulgular. İst. Ün. Vet. Fak. Derg. 1993; 34, 24-30.
14. Seyle, H. and Stone, H.: Role of Sodium Chloride in Production of Nephrosclerosis by Steroids. Proc. Soc. Exp. Biol. Med. 1943; 52: 190-193.
15. Mirsalimi, S. M., O'Brien, P.J. and Julian, R.J.: Blood Volume Increase in Salt Induced Pulmonary Hypertension, Heart Failure and Ascites in Broiler and White Leghorn Chickens. Can. J. Vet. Res. 1993; 57: 110-113.
16. Luna, L. G.: Manuel of Histologic Staining Methods of Armed Forces Institute of Pathology. McGraw-Hill Book Company, U.S.A, 1968.
17. Duncan, D. B.:Multiple Range and Multiple F-tests. Biometrics. 1955; 11: 1-42.
18. Julian, R.J., Caston, L.J. and Leason, S.: The Effect of Dietary Sodium on Right Ventricular Failure-Induced Ascites, Gain and Fat Deposition in Meat Type Chickens. Can. J. Vet. Res. 1992; 56:214-219.
19. Siller, W. G., Dewar, W. A. and Whitehead, C. C.: Cystic Dilatation of Seminiferous Tubules in the Fowl.: A Sequel of Sodium intoxication. J. Path. 1972; 107, 191-197.

20. Sönmez, G.: Yumurta Tavuklarında Görülen Gut Hastalığında Şekillenen Lezyonların Organlara Dağılımı ile Urolithiasis Arasındaki İlişkiler. U.Ü. Vet. Fak. Derg. 1992; 3:81-92.
21. Damraon, B. L., Johnson, W. L. and Kelly, L. S.:Utilization of Sodium From Sodium Bicarbonate by Broiler Chickens. Poultry Sci.1986; 65: 782-785.
22. Julian, R.J., McMillan, I. and Quinton, M., K.:Dietary Energy on Right Ventricular Hypertrophy, Right Ventricular Failure and Ascites in Meat Type Chickens.. Avian Pathology. 1989; 18: 675-684.
23. Powell, F.L., Hastings, R. H. and Mazzone, R.W.:Pulmonary Vascular Resistance During Unilateral Pulmonary Arterial Occlusion in Ducks.Am.J. Physiology. 1985; 249:39-43
24. Cueva, S., Sillau, H., Valenzuela and A., Ploog, H.:High Altitude Induced Pulmonary Hypertension and Right Heart Failure in Broiler Chickens. Res. Vet. Sci. 1974;16:370-374.