

DeneySEL Miyokard Enfarktüsü Oluşturulan Köpeklerin Kalbinde Meydana Gelen Kinetik, Yapısal ve Fonksiyonel Değişikliklerin M-Mode ve 2-D Ekokardiografi ile Saptanması*

Utku BAKIREL, Tarık BİLAL

İstanbul Üniversitesi, Veteriner Fakültesi, İç Hastalıklar Anabilim Dalı, Avcılar, İstanbul-TÜRKİYE

Geliş Tarihi: 06.08.1997

Özet: Bu çalışmada, deneySEL miyokard enfarktüsü oluşturulan köpeklerin ventriküllerindeki kinetik, yapısal ve fonksiyonel değişiklikler M-Mode ve iki boyutlu (2-D) ekokardiografi tekniği kullanılarak incelendi.

Çalışmanın materyalini 16'sı dişi 5'i erkek olmak üzere 14-32 kg ağırlığında toplam 21 adet sağlıklı melez köpek oluşturmuştur. Tüm köpeklerin farklı koroner arterleri ipek iplikle bağlandı ve aşağıdaki gibi gruplara ayrıldı. *A.coronaria sinistranın ramus collateralis distalis* (Grup-I, n=7), *A.coronaria dextranın ramus collateralis distalis* (Grup-II, n=7) ve hem *A.coronaria sinistranın* hem de *A.coronaria dextranın ramus collateralis distalisleri* ipek iplikle bağlandı (Grup-III, n=7). Tüm köpekler çalışmanın başlamasından önce ekokardiografi ile muayene edildi. Arter ligasyonundan sonra bu işlemler 2., 4., 8. ve 12. saatler ile 7 gün süresince hergün tekrarlandı.

Grup-I'de damar bağlanmasından 2 saat sonra enfarktüsli bölümlerde (Sol ventrikül arka duvarı=LVPW) duvar hareket bozuklukları ve mitral kapak (MV) hareketlerinde düzensizlikler gözlemlendi. Sol ventrikül (LV) sistol sonu iç çapı (EDS) ve diastol sonu iç çapı (EDD), çevre (C) ve alanı (A), sağ ventrikül (RV) EDS ve RVEDD, RVC, RVA, RV sistolik volüm (SV) ve RV diastolik volümleri (DV) önemli oranda artmasına karşın LV kasılma gücü (SF), RVSF ve ejeksiyon gücünün (EF) önemli oranda azaldığı tesbit edildi (P<0.05). Grup-II'de damar bağlanmasında 2 saat sonra enfarktüsli bölümlerde (İnterventriküler septum=IVS) duvar hareket bozuklukları gözlemlendi. Bu köpeklerde RVEDS, RVEDD, RVC, RVA, RVSV ve RVDV'nün önemli oranda artmasına rağmen, RVSF ve REVF'nün önemli oranda azaldığı tesbit edildi (p<0.05). Grup-III'deki köpeklerde damar bağlanmasında 2 saat sonra enfarktüsli bölümlerde (hem LVPW hem de IVS) duvar hareket bozuklukları ve MV hareketlerinde düzensizlikler gözlemlendi. LVEDS, LVEDD, LVSV, LVDV, RVC, RVA, RVSV ve RVDV'leri önemli oranda artarken; LVSF, RVSF ve RVEF'nün önemli oranda azaldığı saptandı (p<0.05).

Sonuç olarak, akut miyokard enfarktüsli köpeklerin kalbinde meydana gelen kinetik ve yapısal değişikliklere ilaveten, gerek LV ve gerekse RV apikal enfarktüslerinde özellikle RV'de, LV+RV apikal enfarktüslerinde ise her iki ventrikülden fonksiyon bozukluğu oluşacağı sonucuna varıldı.

Anahtar Sözcükler: Ekokardiografi, Miyokard Enfarktüsü, Köpek

Determination of Kinetic, Structural and Functional Changes in the Hearts of Dogs with Experimentally Introduced Myocardial Infarction Using M-Mode and 2-D Echocardiography

Abstract: In this study, the kinetic, structural and functional changes of the ventriculus in dogs with myocardial infarction introduced experimentally were examined using M-Mode and two dimensional (2-D) echocardiography.

21 healthy, mixed-breed dogs of both genders (16 females and 5 males) and of various ages were used in this study. Different coronary arteries were ligated in each dog with silk sutures and the dogs were grouped accordingly: *left distalis descending coronary artery* (Group I, n=7), *right distalis descending coronary artery* (Group II, n=7) and *both left and right distalis descending coronary artery* (Group III, n=7). All the dogs were examined using echocardiography prior to the study. After the coronary arteries were ligated, this was repeated at 2, 4, 8 and 12-hour intervals for seven days. Wall motion abnormalities were observed in areas of infarction (left ventricle posterior wall = LVPW) in addition to irregularities in mitral valve (MV) movements 2 hours after coronary ligation in Group I. Increases were observed in the left ventricle (LV) end-systolic diameter (EDS) and end-diastolic diameter (EDD), circumference (C) and area (A); and also in the right ventricle (RV) EDS and RVEDD, RVC, RVA, RV systolic volumes (SV) and diastolic volumes (DV) in Group I, whereas the LV shortening fraction (SF), RVSF and ejection fraction (EF) (p<0.05) decreased. Two hours after ligation, it was observed that there were wall motion abnormalities in areas of infarction (Interventricular septum=IVS) in Group II. Although in these dogs, RVEDS, RVEDD, RVC, RVA, RVSV and RVDV increased significantly, it was determined that RVSF and RVEF decreased (p<0.05). Examination of the dogs in Group III, 2 hours after ligation, revealed wall motion abnormalities in areas of infarction (both LVPW and IVS) MV movements. While LVEDS, LVEDD, LVSV, LVDV, RVC, RVA, RVSV and RVDV increased, a decrease was observed in LVSF, RVSF and RVEF (p<0.05).

* Bu araştırma Utku Bariker'in doktora tezinden özetlenmiştir.

In conclusion, in addition to the kinetic, structural and functional changes induced in the heart with acute myocardial infarction it was concluded that in both LV and RV apical infarction, particularly RV, there was functional disorder in both ventricles.

Key Words: Echocardiography, Myocardial Infarction, Dogs

Giriş

Ekokardiografi; kalp içi anatomik yapıların dinamik hareketlerinin ultrasonografi ile aynı anda (real-time) görüntülenmesi olup, gerek edinsel ve gerekse konjenital kalp hastalıklarında belirlenmesi amacıyla kullanılan non-invaziv bir tanı yöntemidir (1,2,3,4). Özellikle iskemili ve enfarktüslü kalbin fonksiyonel ve yapısal değişiklikleri ile bölgesel duvar hareketlerinin değerlendirilmesinde ekokardiografinin önemli bir yerinin olduğu ve böyle hastalarda kullanılmasının konuya gerçek bir açıklık getirdiği bildirilmektedir (3,5).

Miyokard enfarktüsü; miyokardın belirli bölgesine gelen kan akımının parsiyel veya total kesilmesine yol açan bir koroner arterin tıkanması veya hasta bir koroner arterin uzun süre spazmı sonucu meydana gelen nekroz olarak tanımlanmaktadır (6).

Köpeklerde arteriyosklerotik ve non-arteriyosklerotik etyolojiye sahip bir çok hastalığın seyri esnasında koroner arter tıkanması sonucu miyokardinal nekrosis olduğu bildirilmektedir (7).

Köpeklerde sol koroner arterin dorsal veya sirkumfleks yan kollarının bağlanmasıyla oluşturulan deneysel miyokard enfarktüsü çalışmalarında, sol ventrikül (LV) duvar hareketlerinde ve fonksiyonlarında bazı değişikliklerin meydana geldiği saptanmıştır (5,8,9,10). Köpeklerde sol, sağ veya sol+sağ koroner arterin distal yan kolunun bağlanmasıyla oluşturulan enfarktüsler üzerine yapılmış bir çalışmaya raslanmadığından; LV, sağ ventrikül (RV) ve LV+RV apeksinde enfarktüs oluşturularak yapılan bu çalışmada ilk yedi günlük enfarktüs oluşum periyodu esnasında kalpte meydana gelen kinetik, yapısal ve fonksiyonel değişikliklerin saptanması ve ileride Veteriner Hekimlik alanında yapılacak çalışmalara kaynak teşkil etmesi amaçlanmıştır.

Materyal ve Metot

Araştırmada farklı yaş, cinsiyet (16'si dişi 5 erkek) ve ağırlıkta (14-32 kg) 21 adet köpek kullanıldı. Deneklerin klinik muayeneleri yapılarak, tüm iç-dış parazitlerden arındırılıp, 10 gün kontrol altına tutulduktan sonra

sağlıklı olduklarına karar verildi. LV (grup-I), RV (grup-II) ve LV+RV (grup-III) miyokard enfarktüsü oluşturmak amacıyla yedişer adet köpek kendi arasında üç gruba ayrıldı.

Operasyon ve ekokardiografik muayene için; tüm köpeklerin her iki toraks yüzeyindeki kıllar skapulanın gerisinden başlayarak son kostaya kadar tamamen tıraş edildi. Köpekler lateral pozisyonda yatırılarak, sağ ve sol 3.-5. interkostal aralığa tekabül edep kalp pencereleri üzerindeki derinin yağ tabakası %70'lik etilalkol ile temizlendi. Ultrasonik jel sürülerek, yerleştirilen transduserin yönlendirilmesi, uygun açısını ve rotasyonu yapılarak İki Boyutlu (2-D) ekokardiografik görüntüler elde edildi (11). 2-D ekokardiografi klavuzluğunda M-Mode kursörü kullanılarak LV'ün musculus papillaris seviyesi (MPs), chordae tendinei seviyesi (CTs) ve mitral kapaklar seviyesinden (MVs) sistol ile diastol sonu M-Mode ve RV'ün ise trikuspital kapaklar seviyesinden (TVs) sistol sonu 2-D ekokardiografik muayene ve ölçümleri Amerikan Kardioloji Komitesi tarafından önerilen standartlara uygun olarak yapıldı. MVs ve TVs'den elde edilen iç çap ölçümleri kullanılarak; volüm (V), kasılma gücü (SF) ve ejeksiyon gücü (EF) parametreleri hesaplandı (12,13). Tüm köpeklerin operasyon öncesi ekokardiografik ölçüm sonuçları normal grup olarak değerlendirildi.

Hewlett Packard Eko 5500-D model ekokardiografi cihazına bağlı 3,5 MHz'lik sektör transduser kullanılarak yapılan muayene ve ölçümler VHS video-player'a kayıt edildikten sonra siyah-beyaz termal printerden fotoğrafları alındı.

Hayvanlara premedikasyon için diazepam 0,2 mg/kg (Diazem amp. 10 mg), anestezi için ketamine hidroklorid (5 mg/kg İ.V.) ve anestezinin devamı ise %2-3 oranında isoflurane kullanılarak kapalı devre cihazı ile sağlandı. Bağlanacak koroner artere göre sağ yada sol thoraksın cerrahi kurallarına uygun olarak dezenfeksiyon ve enzimonundan sonra Grup-I'de *A.coronaria sinistranın ramus colateralis distalis'i*; Grup-II'de *A.coronaria dextra'nın ramus colateralis distalis'i*; Grup-III'de ise her iki damar 3/0 numara ipek iplikle ligatüre edildi. Operasyonu takiben 2., 4., 8., 12. saatler ve yedi gün boyunca her gün operasyonun yapıldığı aynı saatte M-

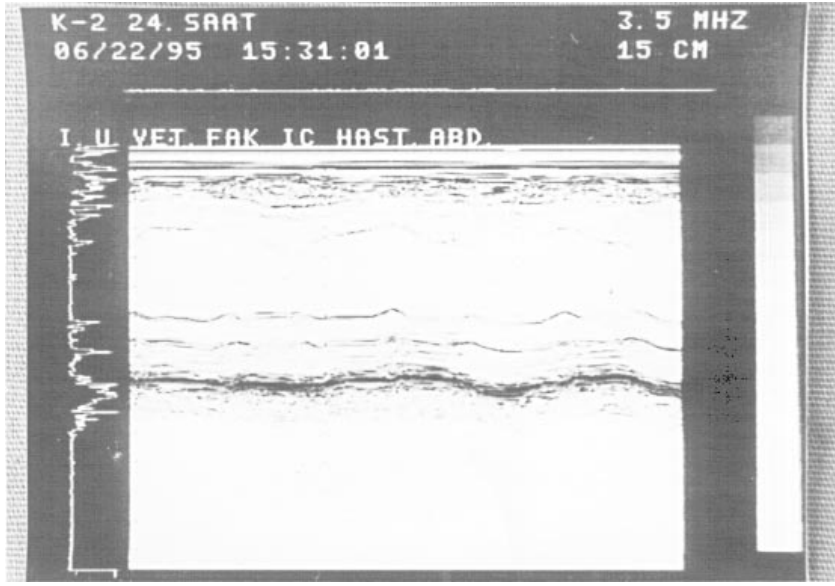
Mode ve 2-D ekokardiografi ölçümleri tekrarlandı. Elde edilen verilerin ortalamaları (X), standart sapmaları (Sx) Evrim ve Güneş'e göre (14), çoklu karşılaştırmalar ise Duncan testi ile hesaplandı (15).

Bulgular

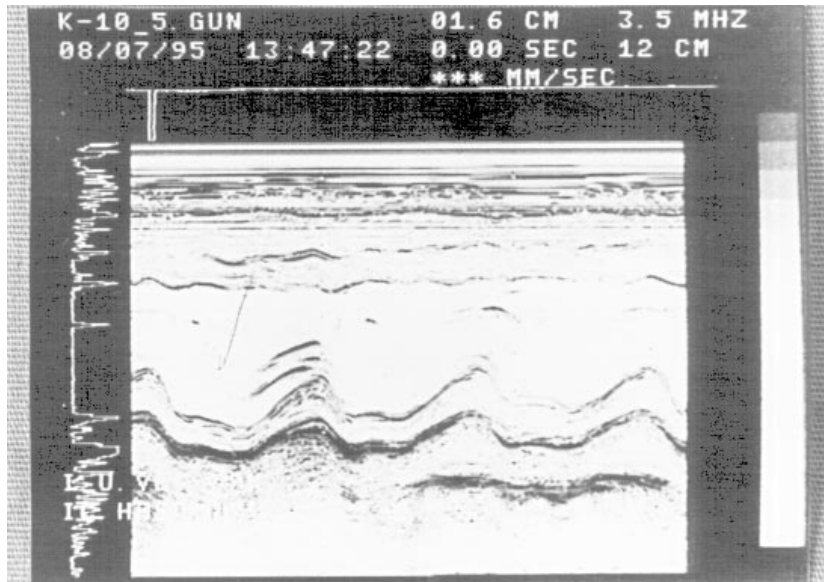
Tüm gruplarda arter bağlanmasını takiben etkilenen bölümlerde sistolik duvar kalınlaşmasının (amplitüd) azalması ve anormal duvar hareketleri gibi kinetik değişikliklerin olduğu gözlemlendi (Şekil 1 ve 2).

Çalışma süresince alınan ekokardiografi kayıtlarında LVPW ve IVS duvarının sistolik ve diastolik kalınlıklarında anlamlı bir fark saptanamadı. Buna karşın ventriküllerin sistolik (EDS) ve diastolik iç çaplar (EDD), çevre (C) ve alanlarında (A) istatistiki yönden önemli ($p<0.05$) artışlarında olduğu saptandı (Tablo 1). Bu artışlara bağlı olarak miyokard da yapısal değişikliklerin olduğu ve kalbin küre şeklini aldığı belirlendi (Şekil 3).

Tüm gruplarda SF ve EF'nün azalmasının yanında sistolik volüm (SV) ve diastolik volüm (DV)'lerin artışı ($p<0.05$) gibi fonksiyonel değişiklikler saptandı (Tablo 1).



Şekil 1. Sol Ventrikülün MPs'den Alınan M-Mode Ekokardiografik Görüntüsü. Grup-I'de Damar Bağlanmasını Takiben Meydana Gelen LVPW'da Hipokinezi ve IVS'da Hiperkinezi.

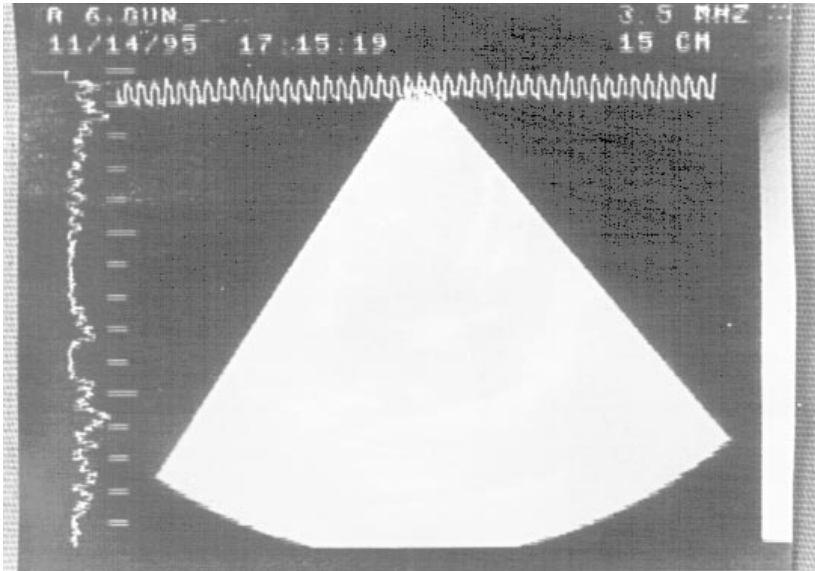


Şekil 2. Sol Ventrikülün MPs'den Alınan M-Mode Ekokardiografik Görüntüsü. Grup-II'de Damar Bağlanmasını Takiben Meydana Gelen IVS'da Hipokinezi ve LVPW'da Hiperkinezi.

Tablo 1. Tüm köpeklerde enfarktüstüsten sonra oluşan kinetik, yapısal ve fonksiyonel değişikliklerin zamanlara göre dağılımı.

Zaman	Grup-I	Grup-II	Grup-III
2. saat	LVPWamp↓*,LVSF↓* RVSF↓*, LVEDS↑*	-	LVPWamp↓*,LVSF↓* IVSamp↓*,LVEDS↑*
4. saat	-	LVPWamp↑*,RVC↑*,RVA↑*	RVEF↓*
8. saat	IVSamp↑*,RVEF↓*	LVPWamp↑*,RVEDD↑* IVSamp↑*,RVSV↑*,RVDV↑*	RVEDS↑*,RVSV,↑*
12. saat	RVSV↑*	-	IVSamp↓*
24. saat	RVEDD↑*	RVEF↓*	RVC↑*,RVSF↓*
2. gün	RVDV↓*	RVSF↓*	LVEDS↑*
3. gün	RVC↑*	-	RVDV↓*
4. gün	LVEDD↑*, LVA ↑*, RVA ↑*	-	RVA↑*
5. gün	LVEDD↑*	-	LVEDD↑*
6. gün	-	-	-
7. gün	LVC↑*	-	RVEDD↑*

*: p<0,05, ↑: yükselme, ↓: azalma



Şekil 3. Kalbin 2-D Ekokardiografik 4 Boşluk Görüntüsü. Grup-III'de Damar Bağlanması Sonra Meydana Gelen Sol ve Sağ Ventrikül Dilatasyonu.

Tartışma

Radyografi ve EKG gibi geleneksel metodlara göre daha güvenilir olan ekokardiografi tekniğinin geliştirilmesiyle kalp hastalıklarının tanısının doğru ve kolayca yapılabildiği belirtilmektedir (1,2,3,4,11).

Köpeklerde farklı arterlerin bağlanması ile oluşan miyokard enfarktüsünde anormal duvar hareketlerinin (hipokinezi, akinezi ve diskinezi) oluşmasına bağlı olarak

miyokard'da kinetik değişikliklerin ortaya çıktığını bildirmiştir (3,10,16). Bununla birlikte, LVPW'da hipokinezi veya akinezi oluştuğunda, IVS'da hiperkinezi; bunun aksine IVS'da hipokinezi veya akinezi oluştuğunda ise LVPW'da hiperkinezinin meydana geldiği de belirtilmektedir (3,17,18). Çalışmada aldığımız sonuçların literatür bilgileri ile uyum içinde olduğunu gördük.

Jugdutt ve Khan (8), enfarktüstüsten 6 hafta sonra etkilenen duvar kalınlığının %28 oranında azaldığını

($p<0.001$), buna karşın etkilenen bölümlerin çevresindeki sağlam miyokard kalınlığının ise %7 oranında ($p<0.05$) arttığını belirtmiştir. Biz çalışmamızda tüm gruplardaki köpeklerin etkilenen miyokardiyumun kalınlığında ilk yedi gün içinde (akut faz) önemli bir değişikliğin olmadığını saptadık. Bulgularımız literatür bulguları ile benzerlik göstermektedir.

Araştırmacılar (9,10,16), enfarktüslerde LV'ün EDD ve EDS'nin artışına bağlı olarak ventrikülen dilatasyonunun şekillendiğini belirtmektedirler. Çalışmamızda; MPs'de LVEDD'nin grup-I'de %39, grup-II'de %14, grup-III'de %20 ve LVEDS'nin grup-I'de %48 ve grup-III'de %29 oranında artışının anlamlı ($p<0.05$) olduğunu saptadık. Ventrikül iç çaplarındaki bu artışların literatür bilgilerine uygun olduğunu sonucuna varıldı.

Goldstein ve ark. (19) ile Hoit ve Fowler (20) köpeklerin RV akut miyokard enfarktüslerinde RV dilatasyonundan söz etmektedirler. Çalışmamızda RVEDD'nin; grup-I'de %23, grup-II'de %45, grup-III'de %43 ve RVEDS'nin; grup-I'de %49, grup-II'de %53, grup-III'de %61 oranında arttığını ($p<0.05$) saptayarak bulgularımızın araştırmacıların (19,20) bulguları ile uyum içinde olduğunu gördük.

Gürlek (21), insanların LVPW'na lokalize olan enfarktüslerde RV'ün dilate olmasını, RV enfarktüsleri için bir gösterge olduğunu belirtmektedir. Grup-I'de LV miyokard enfarktüsü şekillendirmemize rağmen RV'ün dilate olduğunu hem ekokardiyografik görüntülerle hem de ölçümlerle saptadık. Bulgularımız Gürlek'in bulgularına benzemekte olup, görüşlerinize katılmaktayız. Grup-II ve III'deki köpeklerde meydana gelen RV dilatasyonunun ise RV miyokardında şekillendirdiğimiz enfarktüstün etkilenen kasların kasılma ve gevşeme özelliklerinin kaybolmasına bağlı olabileceği görüşündeyiz.

Lim ve ark. (9), köpeklerin sol koroner arter yan kolunun 2 saatlik oklüzyonunu takiben yaptıkları ölçümlerle diastol sonu LV'ün A'ındaki artışının ($p<0.05$); Carlston ve ark. (22), ise hem sistolik, hem de diastolik A'ındaki artışın önemli ($p<0.01$) olduğunu belirtmektedirler. Çalışma-

mızda sistol sonu LV'ün C ve A'nın grup-I ve III'de, RV'ün C ve A'nın ise tüm gruplarda $p<0.05$ düzeyinde artışının anlamlı olduğu tesbit edildi.

Sol koroner arter ön kolunun tıkanmasıyla şekillenen enfarktüslerde, SF ile EF'nün azaldığı ve SV ile DV'nin arttığı bir çok araştırmacı tarafından belirtilmektedir (16,17,18,22). Ayrıca, RV'ün EF'nün azalmasının RV miyokard enfarktüsleri için tipik ve spesifik bir indikatör olduğu da bildirilmiştir (8,18,22). Tüm gruplarda saptadığımız RV'ün EF'nün önemli oranda azalması, "köpeklerin miyokard enfarktüslerinde EF'nün önemli oranda azaldığı" sonucuna paralellik göstermektedir. Grup-I ve III'de LV'ün EF'nün önemsiz oranda azalmasını, oluşturduğumuz enfarktüs boyutlarının küçük oluşuna ve atrio-ventriküler kapaklar seviyesindeki ventriküler iç çapların rutin olarak ejeksiyon gücü hesaplamalarında kullanılmasına bağlı olduğu görüşündeyiz. Grup-II'de ise enfarktüs RV apeksinde şekillendirildiği ve küçük bir alanda lokalize olduğu için LV'ün EF'nün etkilenmediğini düşünmekteyiz.

Grup-I ve III'de SF'nün her iki ventrikülden, grup-II'de ise sadece RV'de azalmasının anlamlı ($p<0.05$) olduğunu saptadık. Elde ettiğimiz bu sonuçlar literatür verileriyle desteklenmektedir (8,16). LV'ün SV ve DV'lerinin her üç grupta istatistiki açıdan önemsiz oranda arttığını, buna karşın RV'ün SV ve DV'lerinin ise her üç grupta anlamlı ($p<0.05$) bir oranda arttığını saptadık. Literatürlerde belirtilen "köpeklerde koronerarter tıkanmasını takiben ventrikül volümlerinin arttığı" bulgusuyla (8,9,17,18), çalışmamızda elde ettiğimiz sonuçların uyum içinde olduğunu gördük. Buna karşın, LV'ün SV ve DV'lerindeki artışların anlamsız oluşunu enfarktüstün kalbin apeksinde lokalize olmasına ve volüm hesaplanmasında önerilen ventriküler iç çapın MVs'den ölçülmesine bağlayabiliriz.

Sonuç olarak, akut miyokard enfarktüslü köpeklerin kalbinde meydana gelen kinetik ve yapısal değişikliklere ilaveten, gerek LV ve gerekse RV apikal enfarktüslerinde özellikle RV'de, LV+RV apikal enfarktüslerinde ise her iki ventrikülden fonksiyon bozukluğu oluşacağı sonucuna varıldı.

Kaynaklar

1. Wingfield, W.E., Boon, J.A.: Echocardiography for the diagnosis of congenital heart defects in the dog. Vet. Clin. North Am. Small Anim. Pract. 1987; 17 (3): 735-753.
2. Reef, V.B.: Advances in echocardiography. Vet. Clin. North. Am. Equ. Pract. 1991; 7(2): 435-449.
3. Feigenbaum, H.: Echocardiography. 3. Ed. Philadelphia. pp: 403-447, 1981.
4. Darke, P.G.G.: Congenital heart disease in dogs and cats. J. Small An. Pract. 1989; 30, 599-607.

5. Lin, S.L., Leu, F.J., Shih, J.M., I., Kuo., J.S., Hsu, T.L., Chiang, H.T., Chen, C.Y., Chang, M.S.: Detection of acute myocardial infarction by evaluation of ultrasonic gray levels indog. *Jpn. Heart J.* 1991; 32, (5): 687-699.
6. Tan, H: Atlarda Ventriküler Hipetrofi ve Kronik Kardiomyofibrosisi Ortogonal Sistem EKG ve Vektörkardiografi Yöntemleriyle Saptama Çalışmaları. (Doç.tezi).pp. 1-5, 1981.
7. Darke, P.G.G.: The Cardiovascular system. Chap. 1. Canine Medicine and Therapeutics. 2th. Ed. Am. Vet. Pub. pp 1-29, 1992.
8. Jugdutt, B.I., Khan, M.I.: Impact of increased infarct transmuralıty on remodelling and function during healing after anterior myocardial infarction in a dog. *Can. J. Physiol. Pharma.* 1992; 70, (7): 949-958.
9. Lim, M.J., Karolle,B.L., Wood, J. C., Buda, A.J.: Ischemic expansion during acute myocardial infarction and reversal by coronary reperfusion. *Am.Heart J.* 1992; 123, (6): 1457-1463.
10. Picard, M.H., Wilkings, G.T., Gillam, L.D., Thomas, J.D., Weyman, A.E.: Immediate regional endocardial surface expansion following coronary occlusion in the canine left ventricle: Disproportionate effects of anterior versus inferior ischemia. *Am. Heart J.* 1991; 121, (3): 753-762.
11. Bonagura, J.D., O'Grady, M.R., Herring, S.D: Echocardiography. Principles of interpretation. *Vet. Clin.North Am. Small An. Pract.* 1985; 15, (6): 1177-1194.
12. Henry, W.L., DeMaria, A., Gramiak, R., King, D.L., Kisslo, J.A., Popp, R.L.,Sahn, D.J., Schiller, N.B., Tajik, A., Teichholz, L.E., Weyman, A.E.: Report of the American society of echocardiography committee on nomenclature and standards intwo-dimensional echocardiography. *Circ.* 1980; 62, (2): 212-217.
13. Wyatt, H.L., Heng, M.K. Merbaum, S., Hestenes, J.D., Cobo, J.M., Davidson,R.M., Corday, E.: Cross-sectional echocardiography I. Analysis of mathematic Models for quantifying mass of the left ventricle indogs. *Circ.* 1979; 60, (5). 1104-1113.
14. Evrim, M., Güneş, H.: Biyometri Ders Notları. İ.Ü. Vet. Fak. Yay. pp. 13-24, 1994 (31).
15. Duncan, B.D.: Multiple Range and Multiple F-tests. *Biometrics.* pp. 1-42, 1955.
16. Ware, W.A.,Muir, W.W., Swanson, C.: Effect of amiodarone on myocardial performance in normal canine hearts and canine hearts with infarcts. *Am. J. Vet.Res.* 1991; 52 (6): 891-897.
17. Wiske, P.S., Pearlman, J.D., Hogan, R.D., Franklin, T.D., Weyman, A.E.: Echocardiographic definition of the left ventricular centroid. II. Determination of the optimal centroid uring systole in normal and infarcted hearts. *J.Am. Coll. Cardiol.* 1990; 16, (4): 993-999.
18. Ginzton, L.E.,rodrigues, D., Garner, D., Laks, M.M.: Functional significance of postmyocardial infarction in left ventricular hypertrophy: A beneficial response. *Am.Heart J.* 1992; 123, (3): 628-635.
19. Goldstein, J.A., Tweddele, J.S., Barzilai, B.,Yagi, Y., Jaffe, A.S., Cox, J.L.: Importance of left ventricular function and systolic ventricular interaction to right ventricular performance during acute right heart ischemia. *J.Am. Coll. Cardiol.* 1992; 19, (3): 704-711.
20. Hoit, B.D., Fowler,N.D.: Influence of acute right ventricular dysfunction on cardiac tamponade. *J. Am. Coll. Cardiol.* 1991; 18, (7): 1787-1793.
21. Gürlek, A.: Sağ ventrikül miyokard enfarktüsü. *Türk. Klin. Kard. Derg.* 1987; 7, (4): 369-372.
22. Carlston, R.E., Aisen, A.M., Buda,A.J.: Effect of reduction in oedema on myocardial blood flow and ventricular function after coronary reperfusion. *Am. Physiol. Soc.-1992; H 641-648 (Abst).*